

·标准·方案·指南·

早产儿体位性颅型异常防治 专家共识(2026)

中华医学会儿科学分会新生儿学组

中华医学会围产医学分会围产影像学组

中华儿科杂志编辑委员会

通信作者:侯新琳,北京大学第一医院儿童医学中心儿内科,北京 102600, Email: houxinlin66@163.com;张拥军,上海交通大学医学院附属新华医院新生儿科,上海 200092, Email: zhangyongjun@sjtu.edu.cn

【摘要】 体位性颅型异常(PD)是一种可预防、可治疗、可逆的头颅形态改变,是早产儿常见问题,根据外形特征分为斜头、短头、平斜头和舟状头。早产儿PD可通过临床体格检查和影像学检查进行诊断。干预方式主要包括体位矫正、物理疗法和头盔矫正。预防和治疗早产儿PD的关键时期是出生后前6个月,发现越早,干预措施越简单,干预效果越好,所需的医疗资源投入也更少。为规范早产儿PD的诊断和防治,中华医学会儿科学分会新生儿学组、中华医学会围产医学分会围产影像学组联合中华儿科杂志编辑委员会成立多学科共识工作组,共同制订“早产儿体位性颅型异常防治专家共识(2026)”。

实践指南注册:国际实践指南注册与透明化平台(PREPARE-2025CN864)

Expert consensus on the prevention and treatment of positional skull deformity in premature infants (2026)

The Subspecialty Group of Neonatology, the Society of Pediatrics, Chinese Medical Association; the Subspecialty Group of Perinatal Imaging, Chinese Society of Perinatal Medicine; the Editorial Board, Chinese Journal of Pediatrics

Corresponding author: Hou Xinlin, Department of Pediatrics, Children's Medical Center, Peking University First Hospital, Beijing 102600, China, Email: houxinlin66@163.com; Zhang Yongjun, Department of Neonatology, Xinhua Hospital Affiliated to Shanghai Jiao Tong University School of Medicine, Shanghai 200092, China, Email: zhangyongjun@sjtu.edu.cn

体位性颅型异常(positional deformities, PD)是婴幼儿期较常见的一种良性、非骨缝融合性的头颅形态改变,主要因持续外部压力导致颅骨在矢状位或者冠状位出现不同程度的不对称^[1],部分患儿可伴有轻度面部不对称^[2],曾称为姿势性头颅畸形、姿势性斜头畸形和非骨缝融合性斜头畸形等。国内外研究显示,健康新生儿PD的检出率为5.3%~37.8%^[3-6],多随年龄增长而逐渐改善。早产儿由于颅骨柔软、住院期间体位相对固定及住院时间长等因素,发生PD的风险更高。国外研究报道早产儿

PD发生率为11.8%~96.1%^[5,7-10],我国文献报道为68.5%~85.1%^[11-12]。PD主要表现为头颅形态和外观变化,部分严重病例可出现眼位异常、听力损伤,甚至影响神经发育^[13-15]。PD多为良性、可逆的颅型改变,通过规范评估、体位管理和早期干预可获得改善。为规范早产儿PD的诊断和防治,中华医学会儿科学分会新生儿学组、中华医学会围产医学分会围产影像学组联合中华儿科杂志编辑委员会组织多学科专家制订“早产儿体位性颅型异常防治专家共识(2026)”(简称本共识)。

DOI: 10.3760/cma.j.cn112140-20251024-00940

收稿日期 2025-10-24 本文编辑 李伟

引用本文:中华医学会儿科学分会新生儿学组,中华医学会围产医学分会围产影像学组,中华儿科杂志编辑委员会. 早产儿体位性颅型异常防治专家共识(2026)[J]. 中华儿科杂志, 2026, 64(1): 43-51. DOI: 10.3760/cma.j.cn112140-20251024-00940.



中华医学会儿科学分会
Chinese Medical Association Publishing House

版权所有 违者必究



一、共识制订过程与方法

1. 立项和注册: 2025 年 5 月由中华医学会儿科学分会新生儿学组、中华医学会围产医学分会围产影像学组联合中华儿科杂志编辑委员会组织新生儿内科、新生儿外科、儿童保健科、影像科、康复科等专业医护专家成立共识工作组, 并在国际实践指南与透明化平台 (<http://www.guidelines-registry.org>) 进行注册 (PREPARE-2025CN864)。

2. 遴选和确定临床问题: 使用德尔菲法面向 127 名专家进行 2 轮问卷调查, 问卷回收率 100.0%, 对临床问题进行遴选, 最终确定 14 个临床问题, 针对每个临床问题制订检索策略。

3. 文献检索: 检索时限从数据库建库至 2025 年 7 月, 通过英文关键词 “positional deformities” “plagiocephaly” “brachycephaly” “NICU cephal” “plagiocephaly and brachycephaly” “dolichocephal” “scaphocephaly” “deformational plagiocephaly and/or brachycephaly” “positional plagiocephaly” “deformational plagiocephaly” “non-synostotic plagiocephaly” “cranial deformity” 等和相应的中文关键词进行检索。英文检索数据库包括 PubMed、Embase、the Cochrane Library、Web of Science、Scopus、ClinicalTrials.gov 等, 中文检索数据库包括中国知网、万方数据、维普、中国生物医学文献服务系统和中华医学期刊全文数据库。纳入研究类型包括系统评价、观察性研究、队列研究、病例报道、综述、临床实践指南等。

4. 推荐意见和推荐说明: 通过会议讨论最终形成 17 条共识推荐意见, 提交专家外审, 根据专家的反馈意见或建议进行修改, 同意率 $\geq 75\%$ 视为达成共识, 最后形成推荐意见。

5. 适宜人群: 目标人群为早产儿, 应用人群为各级医院从事早产儿救治及随访相关工作的医护人员。

二、相关临床问题的推荐意见与说明

(一) 早产儿 PD 的发生情况

临床问题 1: 早产儿是否需要预防 PD? 哪些早产儿需要进行 PD 的预防和干预?

推荐意见 1: 早产儿尤其极早产儿 (出生胎龄 < 32 周) 应作为 PD 的高危人群进行预防、早期筛查和定期评估。建议筛查频率为每个月 1 次, 但需考虑新生儿重症监护病房 (neonatal intensive care unit, NICU) 的资源, NICU 人力不足时, 可考虑每 2 个月 1 次。共识率 94.5% (120/127)。

推荐说明: 早产儿由于出生胎龄小、出生体重轻、颅骨柔软、住院期间体位相对固定及住院时间长等因素, 发生 PD 的风险更高。国外研究报道, 早产儿 PD 发生率为 11.8%~96.1%^[5, 7-10], 我国文献报道早产儿 PD 发生率为 68.5%~85.1%^[11-12], 出生胎龄和出生体重越低, PD 发生率和严重程度越高。国外一项包含 195 例新生儿的研究显示, 在极早产儿中, 38% 存在中重度 PD, 而足月儿和晚期早产儿则分别为 15% 和 18%^[8]。国内一项包含 530 例早产儿的多中心研究显示早产儿斜头、短头和舟状头的发生率分别为 51.1%、85.1% 和 3.0%, 出生胎龄 < 32 周早产儿斜头发生率为 58.4%, 高于出生胎龄 32~34 周的 49.1% 和出生胎龄 > 34 周的 48.0%, 其中, 出生胎龄 < 32 周早产儿各程度斜头和短头的发生率均明显高于出生胎龄 ≥ 32 周早产儿^[11]。

(二) 早产儿 PD 的分类和鉴别诊断

临床问题 2: 早产儿 PD 可以分为哪些种类?

推荐意见 2: 早产儿 PD 按颅型分为斜头、短头、平斜头和舟状头 (图 1), 斜头可分为 I~V 型 (图 2), 短头可分为 I~III 型 (图 3)。共识率 95.3% (121/127)。

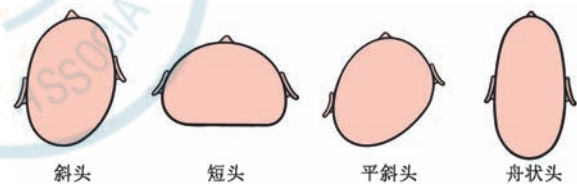


图 1 早产儿体位性颅型异常按颅型分类示意图

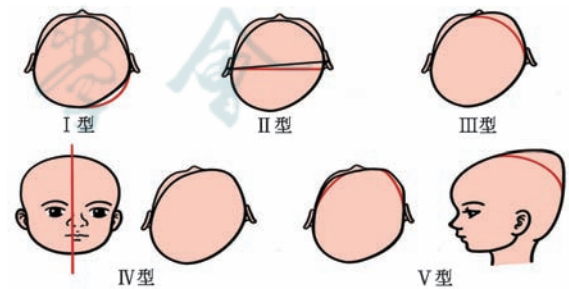


图 2 早产儿体位性颅型异常斜头分型示意图 I 型为后部头型不对称; II 型为后部头型不对称合并同侧耳位不对称; III 型为后部头型不对称、耳位不对称和前额不对称; IV 型为后部头型不对称、耳位不对称、前额不对称并且面部不对称 (左图为正面观, 右图为俯视图); V 型为在 IV 型基础上进一步出现颞部突出或头颅向后垂直生长 (左图为俯视图, 右图为侧面观)

推荐说明: PD 按颅型分为斜头、短头、平斜头和舟状头^[16-21]。斜头发生于头部一侧, 又叫偏头, 常见于侧向一边睡的婴儿, 表现为后部头型不对

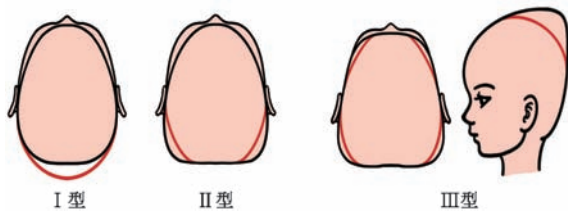


图3 早产儿体位性颅型异常短头分型示意图 I型为头中央部异常; II型为头中央部异常、后部增宽; III型为头中央部异常、后部增宽、颞部突出或头颅向后垂直生长(左图为俯视图,右图为侧面观)

称,可伴随同侧面部的额、耳朵和脸颊的不对称。扁平侧的面部特征为眼睑较开,面颊饱满,耳朵靠前,下巴向对侧旋转。按照 Argenta 分类量表^[21],斜头分为 I~V 型。I~II 型为轻度,III 型为中度,IV 型为中重度,V 型为重度。不同分型的表现详见图 2。短头又称平头,多见于长期过度仰卧的婴儿,其特点为枕骨双侧对称性扁平,伴顶骨代偿性向外扩展,头颅形态呈枕部平直、颅顶相对增高的“尖头”外观。按照 Argenta 分类量表短头分为 3 型, I 型为轻度, II 型为中度, III 型为重度,见图 3。平斜头系平头与斜头的混合形特征。舟状头又称长头,相对少见,多见于长期偏侧卧或俯卧的婴儿,其特征为头颅狭长,双侧颅骨受压出现扁平,伴随颅骨前后向代偿性突出,常同时合并不同程度的面部不对称。

临床问题 3: 早产儿 PD 需要与哪些疾病进行鉴别?

推荐意见 3: 早产儿 PD 需要与颅缝早闭、先天性肌性斜颈、早产儿代谢性骨病和佝偻病等疾病鉴别。共识率 86.6%(110/127)。

推荐说明: 颅缝早闭是指出生后 1 条或多条颅骨缝提前融合,引起头颅形态异常的疾病,其发生与先天遗传因素和后天环境因素共同作用有关。部分颅缝早闭患儿有家族史,并可检测到相关致病基因变异^[22]。颅缝早闭会限制脑组织的生长,重者可出现颅内压升高、脑发育迟缓、智力或运动发育迟缓、学习困难及语言障碍等。

先天性肌性斜颈与 PD 密切相关,斜颈导致颈部活动受限,使婴儿无法通过自主变换体位来减轻头部某一受压区域的压力,从而易出现 PD^[23]。此外,一些先天遗传和代谢性疾病如成骨不全症和先天性颈椎畸形等,也可引起不同类型的 PD。

早产儿代谢性骨病是机体钙磷代谢紊乱导致骨矿物质含量减少的全身性骨骼疾病^[24],严重时

累及颅骨,导致颅骨软化。

儿童佝偻病是一种全身性的代谢性骨病,常伴有明显的颅骨软化,这是其标志性体征,也可见颅缝增宽、前囟过大或闭合延迟等^[25],通过体格检查结合实验室检查(维生素 D、碱性磷酸酶、钙、磷水平等),可对两者进行鉴别。

(三)早产儿 PD 的诊断方法

临床问题 4: 如何通过视诊和触诊对早产儿 PD 进行诊断和分类?

推荐意见 4: 建议通过俯视视角(鸟瞰法)观察早产儿颅型,评估是否存在 PD。触诊时早产儿头部对不同方向运动的顺畅度可协助判断是否存在 PD。触诊过程注意动作轻柔,避免过度用力,若婴儿出现明显哭闹、抗拒或不适,应立即停止检查。共识率 86.6%(110/127)。

推荐说明: Laughlin 等^[26]提出可通过俯视患儿头顶,观察耳、颞骨、上颌骨的位置,观察是否有 PD,如枕部单侧扁平、同侧额叶(前额)和顶叶隆起、颞骨突出和枕骨扁平侧的耳朵向前移位。面部检查也可能发现部分异常。通过鸟瞰法视诊来判断 PD 的类型和严重程度见图 4,轻度斜头视诊关键在于一侧后颅斜面改变;中度斜头除轻度特征外,患侧耳朵前移,前额过分饱满;重度斜头除中度特征外,患侧前额颅骨明显膨隆。轻度短头视诊关键在于后颅中央扁平凹陷;中度短头除轻度特征外,后颅增宽扁平;重度短头除中度特征外,前后颅骨增宽膨隆。婴儿仰卧在检查台或母亲怀中,检查者从鸟瞰方向轻柔地将双手放在婴儿枕骨下面,食指指尖从侧面寰椎将婴儿头颅前屈、后伸、左转、右转、左侧屈和右侧屈、垂直上提和下压,通常婴儿头部对不同方向运动的顺畅度相同,阻力无明显差异,婴儿无明显的不适感。若顺畅度不同、有阻力差异或婴儿有不适感,提示可能存在 PD。PD 较重或伴有面颅畸形的患儿,常同时存在蝶骨至寰椎

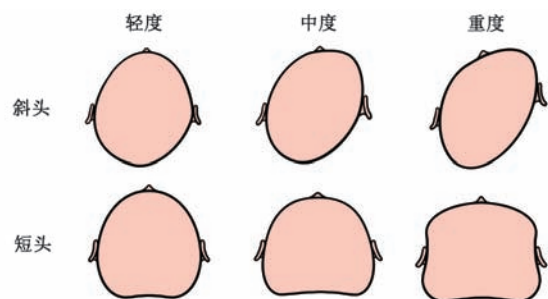


图4 早产儿体位性颅型异常(斜头和短头)的视诊分级示意图

水平的骨性结构异常^[27-29],在触诊检查中可触及与正常婴儿明显不同的骨性标志或形态改变。

临床问题 5: 如何通过二维测量诊断早产儿 PD?

推荐意见 5: 头围、头长、头宽、头颅指数、经颅斜径差(canial vault asym, CVA)和头颅不对称指数(cranial vault asymmetry index, CVAI)是评估早产儿 PD 的重要指标, CVA ≥ 3 mm 和 CVAI ≥ 3 . 50% 可诊断斜头, 头颅指数 $\geq 82\%$ 为短头, 头颅指数 $< 76\%$ 为舟状头。规范化的二维测量结合标准化的多角度拍照是可靠且实用的评估手段。共识率 92.9% (118/127)。

推荐说明: 文献报道测量头围、头长、头宽、头颅指数、经颅斜径、CVA 和 CVAI 可进行 PD 的诊断和分度(图 5)。CVA 和 CVAI 用于诊断体位性斜头, 头颅指数用于短头和舟状头的诊断^[30-31]。CVA 指从面积最大的横截面上颅骨最大和最小对角线直径之间的差值(最大斜径-最小斜径); CVAI=(最长径-最短径)/最长径 $\times 100\%$ ^[32], 最长径和最短径是指于矢状位偏移 30° 测量的额枕径。头颅指数=(头宽/头长) $\times 100\%$ ^[33]。使用精度 ± 1 mm 的柔性皮尺或卡尺及弹性带进行测量, 测量重复 3 次取平均值。

临床问题 6: 是否可通过三维扫描仪或三维立体摄影技术等三维图像技术对早产儿 PD 进行更精确地诊断?

推荐意见 6: 在有条件的医疗中心, 推荐使用三维扫描仪或三维立体摄影技术客观、精确地评估颅型。三维测量时以眉心、左右两侧耳屏 3 点所经之平面为水平面, 将水平面至头顶之间的区域分成 10 等份, 取第 3 平面参数计算 CVA、CVAI 和头颅指数等。共识率 82.7% (105/127)。

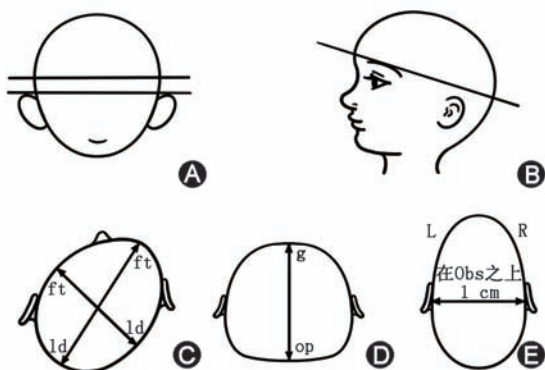


图 5 早产儿头型测量示意图 A: 头宽测量; B: 头长测量; C: 经颅斜径即从一侧额颞点(ft)到对侧人字形点(ld); D: 头长即从眉间点(g)到枕后最远点(op)的距离; E: 头宽即为两侧耳上附着点(Obs)之上 1 cm 两点间的距离

推荐说明: Kato 等^[34]研究表明三维扫描仪运用光感扫描后快速生成头颅的三维图像, 较传统皮尺测量可以获得更加精准的数据, 还弥补了二维测量无法准确量化颅型的立体体积问题。也有研究者使用三维立体摄影技术动态描述和记录颅型的变化^[35]。三维扫描几乎不依赖于检查者的经验和婴儿的配合, 是一种客观、标准化、无创、无辐射、可重复和快速的方法。国际和国内文献均推荐三维测量时以眉心、左右两侧耳屏 3 点所经之平面为水平面, 将水平面至头顶之间的区域分成 10 等份, 取第 3 平面参数进行 CVA、CVAI 和头颅指数等计算^[36]。

临床问题 7: 影像学检查如头颅超声、颅骨 X 线、头颅 CT、头颅磁共振成像作为早产儿 PD 诊断的必要性如何?

推荐意见 7: 6 月龄内婴儿可通过头颅超声判断是否存在颅缝早闭。不推荐使用颅骨 X 线, 不推荐常规行头颅 CT 扫描及三维重建。6 月龄以上怀疑颅缝早闭者可行头颅 CT 扫描及三维重建。若怀疑其他颅面畸形综合征或伴有颅内结构异常, 可行头颅磁共振成像检查以全面评估颅内情况。共识率 85.0% (108/127)。

推荐说明: 头颅超声可作为区分 PD 和颅缝早闭的筛查工具, 具有较高的灵敏度和特异度, 婴儿年龄越小, 超声结果越充分具体, 有助于临床医生动态监测颅型变化^[37-39]。在临床鉴别颅缝早闭或当婴儿在原本应逐渐改善的年龄出现颅型异常加重并伴随其他临床表现时, 应进一步进行相关检查以协助诊断。由于颅缝走行不规则且婴儿枕部颅缝的解剖变异尤为复杂^[40], 颅骨 X 线是二维重叠图像, 评价不规则走行的颅缝比较困难, 在临床实践中很少使用。如果颅缝看起来不清晰或存在不对称性闭合, 应进行头颅 CT 扫描和三维重建^[41]。头颅 CT 可以详细且直观地提供关于颅骨形状、颅缝闭合程度等重要信息。三维 CT 成像是能清晰描绘颅型的测量技术, 对 PD 的诊断以及与颅缝早闭、Apert 综合征、Crouzon 综合征等疾病的鉴别诊断有帮助。目前对于 CT 检查是否用于 PD 的常规诊断尚有争议, 尤其是对于年龄小于 6 月龄婴儿。临床医生应充分权衡 CT 检查的诊断价值与辐射风险, 严格掌握适应证, 并尽可能采用低剂量扫描方案。若怀疑其他颅面畸形综合征或伴有颅内结构异常等, 可采用磁共振成像检查^[42]。

(四) 早产儿 PD 的严重程度判断

临床问题 8: 如何对早产儿 PD 进行严重程度



分度?

推荐意见 8: 根据 CVA、CVAI 和头颅指数对早产儿 PD 进行严重程度分度, 其中斜头根据 CVA 及 CVAI 进行分度, 舟状头和短头根据头颅指数进行分度。共识率 96.1%(122/127)。

推荐说明: 参考现行国际通用 PD 诊断标准进行严重程度分度^[43-46]。根据 CVA 对斜头进行分度, 3~10 mm 为轻度、>10~12 mm 为中度、>12 mm 为重度; 根据 CVAI 对斜头进行分度, 3.50%~6.25% 为轻度、>6.25%~8.75% 为中度、>8.75%~11.0% 为重度、>11.0% 为极重度; 根据头颅指数对短头进行分度, 82%~90% 为轻度、>90%~100% 为中度, 头颅指数 >100% 为重度; 根据头颅指数对舟状头进行分度, 74%~<76% 为轻度, 70%~<74% 为中度, <70% 为重度。

(五) 早产儿 PD 的预防方法

临床问题 9: 如何预防早产儿 PD?

推荐意见 9: 出生后 2 周内对早产儿开始体位管理, 住院期间运用发展性照护理念做好体位管理。共识率 88.2%(112/127)。

推荐说明: 有效的体位管理避免让早产儿长期处于某一种姿势, 经常变换颅骨受力位置, 如仰卧位、侧卧位、俯卧位交替。住院期间运用发展性照护理念做好体位管理, 多将婴儿头颅凸起部位与床垫接触, 减少扁平部位的接触。研究表明, 有效的体位管理后 PD 发生率减少^[47]。

推荐意见 10: 积极预防和纠正护理体位导致的早产儿姿势偏好, 对于存在颈部肌肉紧张或活动受限、容易形成固定体位的早产儿, 应尽早给予针对性的干预。共识率 90.6%(115/127)。

推荐说明: 长期从同一角度与婴儿进行身体接触或护理婴儿, 容易出现姿势偏好, 从而引起 PD。照护过程中应注意双侧更换方向、双侧轮流放置玩具和照明设备、婴儿清醒的时候在非姿势偏好侧用有声音或颜色鲜艳的玩具吸引其注意力, 住院过程中定期更换床或暖箱的头尾朝向, 让婴儿适应不同方向的姿势^[48-49]。对于有姿势偏好的婴儿, 应尽量回避偏好的那一侧; 偏好仰卧位的婴儿, 清醒时适当增加俯卧时间^[50]。对于有颈部肌肉问题和有姿势偏好的婴儿需请理疗师尽早干预。

推荐意见 11: 鼓励早产儿袋鼠式护理以及居家护理时清醒期进行“亲子肚皮时间”, 以增强颈背部肌肉力量, 减少头部受压, 预防早产儿 PD。共识率 83.5%(106/127)。

推荐说明: “亲子肚皮时间”指在婴儿清醒期将其俯卧于照护者肚皮上进行亲密互动。该方法可使婴儿的仰卧位姿势间歇性中断, 照护者可用夸张的表情和生动的语言吸引婴儿的注意, 扩大婴儿颈部活动范围, 避免头部定位偏好, 降低发展成为 PD 的风险^[51]。鼓励早产儿进行袋鼠式护理, 同时密切观察婴儿的反应, 预防早产儿 PD。

推荐意见 12: 使用合适的婴儿枕和床垫等辅助工具, 减轻早产儿头部局部压力, 预防早产儿 PD。共识率 80.3%(102/127)。

推荐说明: 使用特殊材质制作的枕头或床垫, 使婴儿的枕骨睡在凹面, 减轻对头部的压力, 可预防 PD。如早产儿医用头部固定软枕、改良式水枕、自然塑形枕、婴儿正姿床垫、吊床、睡眠支架等, 研究显示这些辅助睡眠工具可有效减少早产儿颅型改变。特殊材质的枕头应避免松软材质、保持气道通畅、符合 GB 31701-2015 A 类纺织品标准^[52]。

(六) 早产儿 PD 的治疗

临床问题 10: 体位矫正法又称睡姿干预对于早产儿 PD 是否有效?

推荐意见 13: 早产儿 PD 推荐体位矫正法, 应在 4 月龄前开始。共识率 94.5%(120/127)。

推荐说明: 体位矫正法又称睡姿干预, 适合小于 6 月龄的 PD 患儿, 1~4 月龄效果更明显, 如方法得当, 多数患儿 PD 可在 2~3 个月改善。体位矫正法分为床垫结构干预和睡姿指导。床垫结构干预指将早产儿的头枕部置于圆弧形凹坑, 下凹深度小于 3 cm, 整个睡垫呈 15°~30° 斜坡。睡姿指导包括: (1) 向斜头突出侧侧卧, 后枕部突出部位接触床面、将一条毛巾卷从背部绕过双腿间直到胸前控制臀部的位置以维持侧卧睡姿, 每天至少保持该睡姿 6 h。(2) 俯卧位头颅突出侧接触床面, 俯卧睡姿需在成人监视下完成, 可先从俯卧 1~2 min 开始, 然后逐渐达到每天俯卧 30 min, 警惕窒息风险。(3) 对于习惯被抱着睡觉或不会翻身的婴儿, 保持婴儿头颅突出部位接触成人手臂^[53], 治疗效果与依从性、是否合并肌张力问题及干预开始的年龄等因素密切相关。

临床问题 11: 早产儿 PD 是否需要物理疗法如颈部、上身肌肉和颅骨的按摩?

推荐意见 14: 合并中重度斜颈、姿势性偏好明显或经体位矫正 2~4 周无效的 PD 患儿, 建议转诊至康复科或相应专科进行专业评估和物理治疗, 并与体位矫正法联用。共识率 92.9%(118/127)。

推荐说明:物理疗法是指颈部、上身肌肉和颅骨的按摩,推荐治疗年龄在 2~8 月龄^[54]。通常建议体位矫正与物理疗法同时使用,可产生协同效果。手法按摩包括 Bobath 法、颅骶疗法、姿势治疗和被动运动,旨在加强患儿的颈部和上半身肌肉力量^[55-57]。

临床问题 12:何时采用头盔矫形法治疗早产儿 PD,其疗效如何?

推荐意见 15:重度早产儿 PD 或轻中度早产儿 PD 体位矫正无效者,4~18 月龄可考虑头盔矫形治疗,6 月龄以前治疗效果最好,治疗持续时间和效果取决于 PD 的严重程度和开始治疗的时间。治疗过程应确保矫形装置舒适透气。共识率 91.3% (116/127)。

推荐说明:头盔也叫头颅矫形装置,是一种定制的颅骨矫形器。根据不同类型的颅型异常,头盔的施力方向不同(图 6)。Grandoch 等^[58]研究结果显示,在头盔矫形治疗期间患儿的头颅指数和 CVA 均显著下降,几乎所有家长认为治疗有效果并愿意接受重复治疗。另一项研究显示,采用头盔矫形治疗的患儿中 60% 获得明显改善,未采用头盔矫形治疗的患儿中 66% 持续重度斜头^[59]。体位矫正法无明显疗效或中重度 PD 患儿可考虑使用头盔矫形法^[60-61],适用于 4~18 月龄患儿,4~6 月龄开始的疗效较明显,12 月龄后治疗效果常不满意,18 月龄后颅骨生长不对称难以矫正^[62]。治疗斜头时,头盔主要以对角线方向对额部及枕部的过度饱满或突出处施加压力;治疗短头时,应侧重向双侧颞部施力;而治疗舟状头则需在矢状方向施加矫正力量。

每天佩戴头盔的时间建议为 18~20 h,不应超过 20 h,每 2~3 周重新评估 1 次,治疗总持续时间 2~6 个月。治疗持续时间和效果取决于 PD 的严重程度和开始治疗的时间^[63]。佩戴头盔时应注意调试至轻度施力和较好的通气性,每日监测皮肤完整性,避免挤压伤和汗疱疹发生。推荐使用头盔前,应与家长沟通其潜在获益、经济负担、佩戴不便及可能的皮肤并发症等,共同决策。佩戴过程需密切

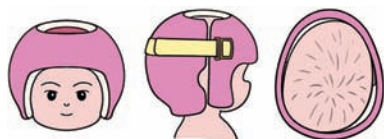


图 6 早产儿体位性颅型异常(斜头)矫形头盔 左、中、右图分别为头盔前面观、侧面观和从上方看头盔内部

监测皮肤状况,在确保疗效的前提下,根据婴儿个体反应和耐受程度灵活调整。

临床问题 13:早产儿 PD 是否需手术矫正治疗?

推荐意见 16:早产儿 PD 通常是良性的、可逆的颅型异常,通过规范评估、体位管理和早期干预可获得改善,不推荐手术治疗。若患儿持续存在严重颅型异常且在采取所有非手术措施后仍未改善,必要时考虑手术。共识率 92.9% (118/127)。

推荐说明:早产儿 PD 通常是良性的、可逆的颅型异常,一般无需手术治疗。颅缝早闭所致 PD 或合并颅内压增高的患儿需在外科医生评估后,决定是否手术治疗^[64]。所有非手术措施均失败的严重 PD 患儿,严重容貌畸形且 PD 可能导致大脑发育受限,必要时行手术治疗,国外研究显示,手术治疗可能有并发症如硬膜下积液、静脉窦出血等^[65]。

(七)早产儿 PD 的随访

临床问题 14:早产儿 PD 是否需要行神经心理行为发育评估、视力筛查、听力检查? 颅型随访至几岁?

推荐意见 17:中重度 PD 早产儿应进行神经心理行为发育评估(贝利婴幼儿发育量表、0~6 岁儿童发育评估量表等)、视力筛查、听力检查,并随访至校正年龄 3 岁。颅型需随访至校正年龄 2~3 岁,监测颅型指标(CVA、CVAI、头颅指数等)。共识率 94.5% (120/127)。

推荐说明:国内外多项研究表明严重的 PD 可能与儿童神经心理发育存在一定的相关性,并可能与发育迟缓存在一定的相关性,PD 越严重,影响越大。一项包含 187 例 PD 患儿和 149 例对照组的前瞻性队列研究显示,中重度 PD 患儿学龄期认知和学业评分低于对照组^[66]。国内一项包含 2 118 名婴儿的研究显示,PD 患儿的婴儿运动能力测评(test of infant motor performance, TIMP)评分低于正常婴儿,极低评分组的 CVA 值显著高于中高评分组^[12]。另一项研究显示中重度斜头患儿发育迟缓的风险升高,而重度斜头患儿可能存在运动发育迟缓和视力异常的风险^[67]。Collett 等^[68]对 227 名儿童在婴儿期和 18 月龄进行评估,结果显示尽管 PD 组与对照组在运动发育得分上差异无统计学意义,但在语言发育得分上差异有统计学意义。

对于 PD 患儿,儿科医生应对其进行全面的神经心理发育评估,对于重度斜头患儿应重点关注其运动及认知发育情况。早产儿 PD 发育应随访至校

正年龄 3 岁,包括语言、运动、认知、心理等方面评估以及视力筛查和听力检查等^[69]。PD 早产儿的颅型需至少随访至校正年龄 2~3 岁,主要指标包括 CVA、CVAI 和头颅指数等。

本共识为早产儿 PD 的诊疗提供了参考,但仍存在一定不足和局限。早产儿作为特殊群体,目前在 PD 的最佳治疗时机以及是否应采用校正年龄判断干预时机等方面均缺乏高质量证据,增加了制订循证化最佳治疗建议的难度。此外,不同地区间儿童颅骨基本颅型及美学偏好存在差异,NICU 早产儿 PD 的预防策略及其效果亦缺乏优质研究支持。期待未来开展更多前瞻性、多中心研究,为我国早产儿 PD 的诊断、治疗及随访提供更充分、更高质量的循证依据。

(茹喜芳 刘盼盼 张超 张欣 谢瑶
侯新琳 张拥军 执笔)

参与本共识讨论审定的专家(按单位和姓名拼音排序):北京大学第三医院(陈俊雅、黄春玲);北京大学第一医院(耿悦航、侯新琳、刘盼盼、茹喜芳、谢瑶、张超、张欣、朱毓纯);北京大学国际医院(王慧);北京大学人民医院(丁晶);成都市妇女儿童中心医院(傅益永);重庆市妇幼保健院(陈龙);重庆医科大学附属儿童医院(史源、王建辉);复旦大学附属儿科医院(高燕燕);福建省妇幼保健院(翁宗杰);福建省福州儿童医院(章丽燕);甘肃省临夏州人民医院(马春兰);广东省妇幼保健院(聂川、任建兵、姚楠);广西医科大学第二附属医院(陈玉君、韦巧珍);广西医科大学第一附属医院(高宗燕);广州医科大学附属第三医院(陈兢思);广州医科大学附属妇女儿童医疗中心(陈策、申屠伟慧、赵小朋、周文浩);哈尔滨市儿童医院(宋晓燕);海口市妇幼保健院(卢田甜);海南医科大学第二附属医院(古裕鸟);河北省儿童医院(马莉、蒲伟丛);河北医科大学第三医院(王伟);河南省儿童医院(康文清、余增渊);华中科技大学同济医学院附属同济医院(蔡保欢、容志惠);华中科技大学同济医学院附属协和医院(王琳、张文勇);吉林大学第一医院(党丹、武辉、严超英);江南大学附属妇产医院(余仁强);江苏省人民医院(缪晓林);江西省妇幼保健院 江西省儿童医学中心(唐文燕);解放军总医院第七医学中心(李秋平、梅亚波);昆明医科大学第一附属医院(段江、齐志业);南京医科大学附属儿童医院(程锐、钱爱民);南京医科大学附属妇产医院(南京市妇幼保健院)(韩树萍、钱苗);内蒙古医科大学附属医院(刘春丽、梅花);青岛大学附属医院(李向红、刘燕);青岛市妇女儿童医院(陈晓英);泉州市妇幼保健院(儿童医院)(陈冬梅、陈添峰、张伟峰);山东大学附属儿童医院(康丽丽);山东大学齐鲁医院(罗霞);山东第一医科大学附属省立医院(蒋洁);山西省儿童医院(张新华);山西医科大学第一医院(刘彩娥);上海交通大学医学院附属上海儿童医学中心(陈夏芳);上海交通大学医学院附属新华医院(钱继红、夏红萍、张拥军、赵冬莹);上海市第一妇婴保健院(任敏);上海市儿童医院(颜崇兵);深圳市宝安区妇幼保健院(石桥);深圳市妇幼保健院(杨传忠、宗海峰);首都医科大学附属北京儿童医院(杜娟、黑明燕);首都医科大学附属北京友谊医院(孔玮晶);四川大学华西第二医院(陈荟竹、唐军、唐英、熊涛);四川省妇幼保健院

(何冠南、康敏);苏州大学附属儿童医院(丁欣、冯星、杨小凤);天津市儿童医院(李娜、刘洋);温州医科大学附属第二医院(林振浪、朱敏丽);武汉儿童医院(陶旭炜、曾凌空);西安交通大学第一附属医院(韩秦、周熙惠);西安市儿童医院(张慧平);西北妇女儿童医院(白瑞苗、闫锐);西南医科大学附属医院(康兰、雷小平);厦门市妇幼保健院(沈蔚);新疆维吾尔自治区儿童医院(张慧);新疆医科大学第一附属医院(赵婷、朱艳萍);银川市妇幼保健院(顾洁、袁娇);云南省第一人民医院(颜芳);浙江大学生物医学工程与仪器科学院(吴丹);浙江大学医学院附属儿童医院(石巍);浙江大学医学院附属妇产科医院(包盈颖、马晓路);郑州大学第三附属医院(董慧芳、李文丽、尚红磊、徐发林);郑州大学第一附属医院(孙晓娟、赵艳萍);中国福利会国际和平妇幼保健院(陈萍、刘志伟);中国科学技术大学附属第一医院 安徽省立医院(周晓丽、王雪松、臧小栋);中国医科大学附属盛京医院(富建华);中国医学科学院北京协和医学院北京协和医院(有慧、张乐嘉);中南大学湘雅医院(谌奎芳、廖正嫦、王铭杰)

外审专家组(按单位和姓名拼音排序):北京大学第三医院(韩彤妍);复旦大学附属儿科医院(袁琳);山东大学附属儿童医院(李晓莺);上海交通大学医学院附属上海儿童医学中心(贝斐);四川大学华西第二医院(母得志);浙江大学医学院附属儿童医院(陈正、杜立中);中国医学科学院北京协和医学院北京协和医院(李正红)

利益冲突 所有作者声明无利益冲突

致谢 北京大学第一医院儿童医学中心张超绘制示意图

参 考 文 献

- Flannery AB, Looman WS, Kemper K. Evidence-based care of the child with deformational plagiocephaly, part II: management[J]. J Pediatr Health Care, 2012, 26(5): 320-331. DOI: 10.1016/j.pedhc.2011.10.002.
- Biggs WS. Diagnosis and management of positional head deformity[J]. Am Fam Physician, 2003, 67(9):1953-1956.
- Ballardini E, Sisti M, Basaglia N, et al. Prevalence and characteristics of positional plagiocephaly in healthy full-term infants at 8-12 weeks of life[J]. Eur J Pediatr, 2018, 177(10):1547-1554. DOI: 10.1007/s00431-018-3212-0.
- Ahluwalia R, Kiely C, Foster J, et al. Positional posterior plagiocephaly: a single-center review[J]. J Neurosurg Pediatr, 2020, 25(5):514-518. DOI: 10.3171/2019.12.PEDS19651.
- Lynch ME, White MJ, Rabatin AE, et al. Incidence of nonsynostotic plagiocephaly and developmental disorders [J]. JAMA Pediatr, 2024, 178(9):899-905. DOI: 10.1001/jamapediatrics.2024.2304.
- 王建红, 许琪, 周波, 等. 北京地区 1407 例婴儿头颅形态与神经心理发育相关性分析[J]. 中国儿童保健杂志, 2025, 33(5):544-548+554.
- Ifflaender S, Rüdiger M, Konstantelos D, et al. Individual course of cranial symmetry and proportion in preterm infants up to 6 months of corrected age[J]. Early Hum Dev, 2014, 90(9):511-515. DOI: 10.1016/j.earlhumdev.2014.03.008.
- Ifflaender S, Rüdiger M, Konstantelos D, et al. Prevalence of head deformities in preterm infants at term equivalent age[J]. Early Hum Dev, 2013, 89(12): 1041-1047. DOI: 10.1016/j.earlhumdev.2013.08.011.
- Panza R, Piarulli F, Rizzo V, et al. Positional plagiocephaly: results of the osteopathic treatment of 424 infants. An

- observational retrospective cohort study[J]. *Ital J Pediatr*, 2024, 50(1):166. DOI: 10.1186/s13052-024-01729-3.
- [10] Mosca-Hayler A, López-Schmidt D, Cigarroa I, et al. Positional cranial deformities in preterm infants and their association with health indicators[J]. *Andes Pediatr*, 2023, 94(3):361-369. DOI: 10.32641/andespediatr.v94i3.4097.
- [11] Yang W, Chen J, Shen W, et al. Prevalence of positional skull deformities in 530 premature infants with a corrected age of up to 6 months: a multicenter study[J]. *BMC Pediatr*, 2019, 19(1):520. DOI: 10.1186/s12887-019-1864-1.
- [12] Huang T, Li W, Wang C, et al. Research into the correlation between positional skull deformation and motor performance of infants aged under 4 months[J]. *BMC Pediatr*, 2023, 23(1):212. DOI: 10.1186/s12887-023-03959-6.
- [13] Balan P, Kushnerenko E, Sahlin P, et al. Auditory ERPs reveal brain dysfunction in infants with plagiocephaly[J]. *J Craniofac Surg*, 2002, 13(4): 520-525; discussion 526. DOI: 10.1097/00001665-200207000-00008.
- [14] Charalambous L, Hadders-Algra M, Yamasaki EN, et al. Comorbidities of deformational plagiocephaly in infancy: a scoping review protocol[J]. *BMJ Paediatr Open*, 2021, 5(1):e001113. DOI: 10.1136/bmjpo-2021-001113.
- [15] Pinyot J, Lacambra D, Garriga M, et al. Positional skull deformities and neurodevelopmental delay: study on 449 infants[J/OL]. *J Craniofac Surg*, (2024-02-06) [2025-10-01]. <https://pubmed.ncbi.nlm.nih.gov/38330434>. DOI: 10.1097/SCS.00000000000009962.
- [16] Wilbrand J, Schmidtberg K, Bierther U, et al. Clinical classification of infant nonsynostotic cranial deformity[J]. *J Pediatr*, 2012, 161(6): 1120-1125. DOI: 10.1016/j.jpeds.2012.05.023.
- [17] Leung A, Mandrusiak A, Watter P, et al. Impact of parent practices of infant positioning on head orientation profile and development of positional plagiocephaly in healthy term infants[J]. *Phys Occup Ther Pediatr*, 2018, 38(1): 1-14. DOI: 10.1080/01942638.2017.1287811.
- [18] Jung BK, Yun IS. Diagnosis and treatment of positional plagiocephaly[J]. *Arch Craniofac Surg*, 2020, 21(2):80-86. DOI: 10.7181/acfs.2020.00059.
- [19] Linz C, Kunz F, Böhm H, et al. Positional skull deformities [J]. *Dtsch Arztebl Int*, 2017, 114(31-32): 535-542. DOI: 10.3238/arztebl.2017.0535.
- [20] Graham T, Millay K, Wang J, et al. Significant factors in cranial remolding orthotic treatment of asymmetrical brachycephaly[J]. *J Clin Med*, 2020, 9(4): E1027. DOI: 10.3390/jcm9041027.
- [21] Argenta L, David L, Thompson J. Clinical classification of positional plagiocephaly[J]. *J Craniofac Surg*, 2004, 15(3): 368-372. DOI: 10.1097/00001665-200405000-00004.
- [22] Looman WS, Flannery ABK. Evidence-based care of the child with deformational plagiocephaly, Part I: assessment and diagnosis[J]. *J Pediatr Health Care*, 2012, 26(4):242-250; quiz 251-253. DOI: 10.1016/j.pedhc.2011.10.003.
- [23] Graham JM, Gomez M, Halberg A, et al. Management of deformational plagiocephaly: repositioning versus orthotic therapy[J]. *J Pediatr*, 2005, 146(2):258-262. DOI: 10.1016/j.jpeds.2004.10.016.
- [24] 常艳美, 林新祝, 张蓉, 等. 早产儿代谢性骨病临床管理专家共识(2021年)[J]. *中国当代儿科杂志*, 2021, 23(8): 761-772. DOI: 10.7499/j.issn.1008-8830.2105152.
- [25] 徐潮, 赵家军, 夏维波. 中国低血磷性佝偻病/骨软化症诊疗指南[J]. *中华骨质疏松和骨矿盐疾病杂志*, 2022, 15(2): 107-125.
- [26] Laughlin J, Luerssen TG, Dias MS, et al. Prevention and management of positional skull deformities in infants[J]. *Pediatrics*, 2011, 128(6): 1236-1241. DOI: 10.1542/peds.2011-2220.
- [27] Sergueef N, Nelson KE, Glonek T. Palpatory diagnosis of plagiocephaly[J]. *Complement Ther Clin Pract*, 2006, 12(2):101-110. DOI: 10.1016/j.ctcp.2005.11.001.
- [28] Netherway DJ, Abbott AH, Gulamhuseinwala N, et al. Three-dimensional computed tomography cephalometry of plagiocephaly: asymmetry and shape analysis[J]. *Cleft Palate Craniofac J*, 2006, 43(2): 201-210. DOI: 10.1597/04-174.1.
- [29] Marucci DD, Jones BM, Dunaway DJ, et al. Unilateral isolated frontosphenoidal craniosynostosis causing frontal plagiocephaly[J]. *J Plast Reconstr Aesthet Surg*, 2009, 62(8):e255-258. DOI: 10.1016/j.bjps.2007.12.016.
- [30] Moss SD. Nonsurgical, nonorthotic treatment of occipital plagiocephaly: what is the natural history of the misshapen neonatal head? [J]. *J Neurosurg*, 1997, 87(5): 667-670. DOI: 10.3171/jns.1997.87.5.0667.
- [31] Mortenson PA, Steinbok P. Quantifying positional plagiocephaly: reliability and validity of anthropometric measurements[J]. *J Craniofac Surg*, 2006, 17(3):413-419. DOI: 10.1097/00001665-200605000-00005.
- [32] Loveday BP, de Chalain TB. Active counterpositioning or orthotic device to treat positional plagiocephaly? [J]. *J Craniofac Surg*, 2001, 12(4): 308-313. DOI: 10.1097/00001665-200107000-00003.
- [33] Triarhou LC. Anders Retzius (1796-1860)[J]. *J Neurol*, 2013, 260(5):1445-1446. DOI: 10.1007/s00415-012-6728-7.
- [34] Kato R, Nagano N, Hashimoto S, et al. Three-dimensional versus two-dimensional evaluations of cranial asymmetry in deformational plagiocephaly using a three-dimensional scanner[J]. *Children (Basel)*, 2022, 9(6): 788. DOI: 10.3390/children9060788.
- [35] Nieberle F, Spoerl S, Lottner LM, et al. Direct anthropometry overestimates cranial asymmetry-3D digital photography proves to be a reliable alternative[J]. *Diagnostics (Basel)*, 2023, 13(10): 1707. DOI: 10.3390/diagnostics13101707.
- [36] Holowka MA, Reisner A, Giavedoni B, et al. Plagiocephaly severity scale to aid in clinical treatment recommendations[J]. *J Craniofac Surg*, 2017, 28(3): 717-722. DOI: 10.1097/SCS.00000000000003520.
- [37] Marino S, Ruggieri M, Marino L, et al. Sutures ultrasound: useful diagnostic screening for posterior plagiocephaly[J]. *Childs Nerv Syst*, 2021, 37(12):3715-3720. DOI: 10.1007/s00381-021-05324-3.
- [38] Zavala CA, Zima LA, Greives MR, et al. Can craniosynostosis be diagnosed on physical examination? A retrospective review[J]. *J Craniofac Surg*, 2023, 34(7): 2046-2050. DOI: 10.1097/SCS.00000000000009686.
- [39] Licci M, Paasche A, Szathmari A, et al. Predictive value of sonographic parameters on the effects of cranial molding helmet therapy in infants with positional plagiocephaly [J]. *Diagnostics (Basel)*, 2024, 14(13):1407. DOI: 10.3390/diagnostics14131407.
- [40] 刘俊刚, 李欣, 王春祥, 等. 儿童枕骨鳞部正常解剖、解剖变异及骨折的三维 CT 特征 [J]. *中华放射学杂志*, 2013, 47(4):



- 361-363. DOI: 10.3760/cma.j.issn.1005-1201.2013.04.016.
- [41] Pokora R, Krille L, Dreger S, et al. Computed tomography in Germany[J]. *Dtsch Arztebl Int*, 2016, 113(43):721-728. DOI: 10.3238/arztebl.2016.0721.
- [42] 中国儿童颅缝早闭症诊治协作组. 儿童颅缝早闭症诊治专家共识[J]. *中华小儿外科杂志*, 2021, 42(9):769-773. DOI: 10.3760/cma.j.cn421158-20210208-00069.
- [43] Hall JG, Allanson JE, Gripp KW, et al. Handbook of physical measurements[M]. 2nd ed. Oxford: Oxford University prss. 2007.
- [44] Wang, Yang, Bin, Hu, Jianping, Chen et al. Analysis of cranial type characteristics in term infants: a multi-center study. [J]. *BMC Pediatr*, 2021, 21: 20. DOI: 10.1186/s12887-020-02374-5
- [45] Wen J, Qian J, Zhang L, et al. Effect of helmet therapy in the treatment of positional head deformity[J]. *J Paediatr Child Health*, 2020, 56(5): 735-741. DOI: 10.1111/jpc.14717.
- [46] Miyabayashi H, Nagano N, Kato R, et al. Cranial shape in infants aged one month can predict the severity of deformational plagiocephaly at the age of six months[J]. *J Clin Med*, 2022,11(7):1797. DOI: 10.3390/jcm11071797.
- [47] Lam S, Pan I, Strickland BA, et al. Factors influencing outcomes of the treatment of positional plagiocephaly in infants: a 7-year experience[J]. *J Neurosurg Pediatr*, 2017, 19(3):273-281. DOI: 10.3171/2016.9.PEDS16275.
- [48] Sillifant P, Vaiude P, Bruce S, et al. Positional plagiocephaly: experience with a passive orthotic mattress[J]. *J Craniofac Surg*, 2014, 25(4): 1365-1368. DOI: 10.1097/SCS.0000000000000835.
- [49] De Bock F, Braun V, Renz-Polster H. Deformational plagiocephaly in normal infants: a systematic review of causes and hypotheses[J]. *Arch Dis Child*, 2017, 102(6): 535-542. DOI: 10.1136/archdischild-2016-312018.
- [50] Danner-Bowman K, Cardin AD. Neuroprotective core measure 3: positioning&handling--a look at preventing positional plagiocephaly[J]. *Newborn Infant Nurs Rev*, 2015, 15(3):109-111.
- [51] Shweikeh F, Nuño M, Danielpour M, et al. Positional plagiocephaly: an analysis of the literature on the effectiveness of current guidelines[J]. *Neurosurg Focus*, 2013, 35(4):E1. DOI: 10.3171/2013.8.FOCUS13261.
- [52] Moon RY, Carlin RF, Hand I, et al. Evidence base for 2022 updated recommendations for a safe infant sleeping environment to reduce the risk of sleep-related infant deaths[J]. *Pediatrics*, 2022, 150(1): e2022057991. DOI: 10.1542/peds.2022-057991.
- [53] 徐新清, 李晨冰, 唐欣, 等. 儿童体位性头颅畸形的诊疗进展 [J]. *中华小儿外科杂志*, 2025, 46(7): 665-670. DOI: 10.3760/cma.j.cn421158-20240614-00279.
- [54] van Wijk RM, Pelsma M, Groothuis-Oudshoorn CGM, et al. Response to pediatric physical therapy in infants with positional preference and skull deformation[J]. *Phys Ther*, 2014, 94(9):1262-1271. DOI: 10.2522/ptj.20130304.
- [55] Cabrera-Martos I, Valenza MC, Valenza-Demet G, et al. Effects of manual therapy on treatment duration and motor development in infants with severe nonsynostotic plagiocephaly: a randomized controlled pilot study[J]. *Childs Nerv Syst*, 2016, 32(11):2211-2217. DOI: 10.1007/s00381-016-3200-5.
- [56] Chiara AD, La Rosa E, Ramieri V, et al. Treatment of deformational plagiocephaly with physiotherapy[J]. *J Craniofac Surg*, 2019, 30(7): 2008-2013. DOI: 10.1097/SCS.00000000000005665.
- [57] Pastor-Pons I, Lucha-López MO, Barrau-Lalmolda M, et al. Efficacy of pediatric integrative manual therapy in positional plagiocephaly: a randomized controlled trial[J]. *Ital J Pediatr*, 2021, 47(1): 132. DOI: 10.1186/s13052-021-01079-4.
- [58] Grandoch A, Lentzen M, Seikel H, et al. Long-term results after head orthosis therapy for early childhood position-related cranial deformities: stability of treatment outcome and parental satisfaction[J]. *J Craniofac Surg*, 2022, 33(1):97-100. DOI: 10.1097/SCS.00000000000008009.
- [59] Noto T, Nagano N, Kato R, et al. Natural-course evaluation of infants with positional severe plagiocephaly using a three-dimensional scanner in Japan: comparison with those who received cranial helmet therapy[J]. *J Clin Med*, 2021, 10(16):3531. DOI: 10.3390/jcm10163531.
- [60] Blanco-Diaz M, Marcos-Alvarez M, Escobio-Prieto I, et al. Effectiveness of conservative treatments in positional plagiocephaly in infants: a systematic review[J]. *Children (Basel)*, 2023, 10(7):1184. DOI: 10.3390/children10071184.
- [61] Kluba S, Kraut W, Calgeer B, et al. Treatment of positional plagiocephaly--helmet or no helmet? [J]. *J Craniofac Surg*, 2014, 42(5): 683-688. DOI: 10.1016/j.jcms.2013.09.015.
- [62] Visse HS, Meyer U, Runte C, et al. Assessment of facial and cranial symmetry in infants with deformational plagiocephaly undergoing molding helmet therapy[J]. *J Craniofac Surg*, 2020, 48(6): 548-554. DOI: 10.1016/j.jcms.2020.04.003.
- [63] Kunz F, Schweitzer T, Kunz J, et al. Head orthosis therapy in positional plagiocephaly: influence of age and severity of asymmetry on effect and duration of therapy[J]. *Plast Reconstr Surg*, 2017, 140(2): 349-358. DOI: 10.1097/PRS.00000000000003517.
- [64] Persing J, James H, Swanson J, et al. Prevention and management of positional skull deformities in infants. American Academy of Pediatrics Committee on Practice and Ambulatory Medicine, section on plastic surgery and section on neurological surgery[J]. *Pediatrics*, 2003, 112(1 Pt 1):199-202. DOI: 10.1542/peds.112.1.199.
- [65] Harrop CW, Avery BS, Marks SM, et al. Craniosynostosis in babies: complications and management of 40 cases[J]. *Br J Oral Maxillofac Surg*, 1996, 34(2): 158-161. DOI: 10.1016/s0266-4356(96)90370-8.
- [66] Collett BR, Wallace ER, Kartin D, et al. Cognitive outcomes and positional plagiocephaly[J]. *Pediatrics*, 2019, 143(2): e20182373. DOI: 10.1542/peds.2018-2373.
- [67] Martiniuk ALC, Vujovich-Dunn C, Park M, et al. Plagiocephaly and developmental delay: a systematic review[J]. *J Dev Behav Pediatr*, 2017, 38(1): 67-78. DOI: 10.1097/DBP.0000000000000376.
- [68] Collett BR, Starr JR, Kartin D, et al. Development in toddlers with and without deformational plagiocephaly [J]. *Arch Pediatr Adolesc Med*, 2011, 165(7): 653-658. DOI: 10.1001/archpediatrics.2011.92.
- [69] 潘维伟, 廖姣姣, 童笑梅. 婴儿体位性斜头异常的随访和预后研究 [J]. *中国当代儿科杂志*, 2023, 25(4):368-373. DOI: 10.7499/j.issn.1008-8830.2210031.

