



江苏省医学会核医学分会

影像学组线上读片讨论第75期

病例提供者：冯金宝

来源单位：常州市第一人民医院

发布时间：2025年12月01日

临床病史

患者 男性，76岁。

- **主诉：**因“**发热2月余**”就诊。
- **现病史：**患者2023.08因“左上肢皮疹伴发热1月”于外院就诊，抗病毒治疗后皮疹消退，仍有发热，最高体温**39.5℃**。2023.09.25因“反复发热”于本院急诊行“舒马特”等抗感染治疗，疗效不佳，出院后仍有**反复高热**。2023.10.03于本院风湿免疫科进一步治疗。食纳睡眠可，二便正常，体重无明显变化。
- **既往史：**既往有“高血压”病史，服用“缬沙坦、非洛地平治疗”；既往有“肾结石”手术史；无外伤史。
- **个人史：**无吸烟、饮酒史；无工业毒物、粉尘、放射性物质接触史。
- **家族史：**（-）。

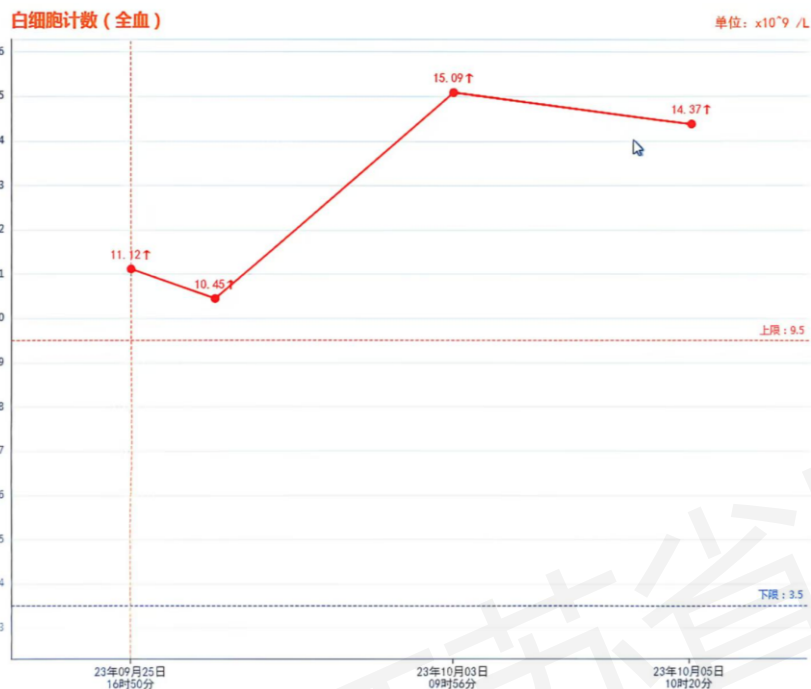辅助检查

实验室检查：

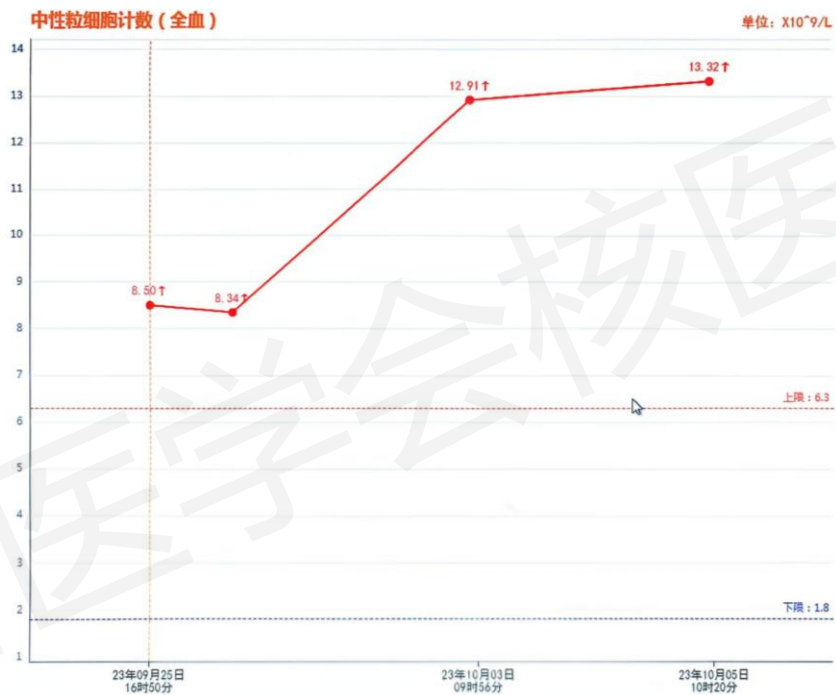
检查时间	检查项目	检查结果
2023.10.03	红细胞沉降率	红细胞沉降率 82 mm/h ↑
2023.10.04	肝生脂	谷氨酰转肽酶 77.9 U/L ↑，直接胆红素 7.3 μmol/L ↑，葡萄糖 14.35 mmol/L ↑，肌酐 143 μmol/L ↑
2023.10.04	血清铁蛋白	铁蛋白 507.5 ng/ml ↑
2023.10.04	肿瘤指标	CA153、CA125、CA199、CEA、AFP、TPSA均 (-)
2023.10.05	降钙素原	降钙素原 0.520 ng/ml ↑。
2023.10.07	血常规	白细胞计数 $9.99 \times 10^9/L$ ↑，中性粒细胞计数 $8.76 \times 10^9/L$ ↑，中性粒细胞% 87.70%↑，超敏C反应蛋白 118.78 mg/L ↑
2023.10.07	血生化	钠 131.5 mmol/L ↓，氯 97.20 mmol/L ↓，葡萄糖 9.47mmol/L ↑
2023.10.05	风湿免疫相关	血管炎全套、自身抗体全套、ASO+RF均 (-)

辅助检查

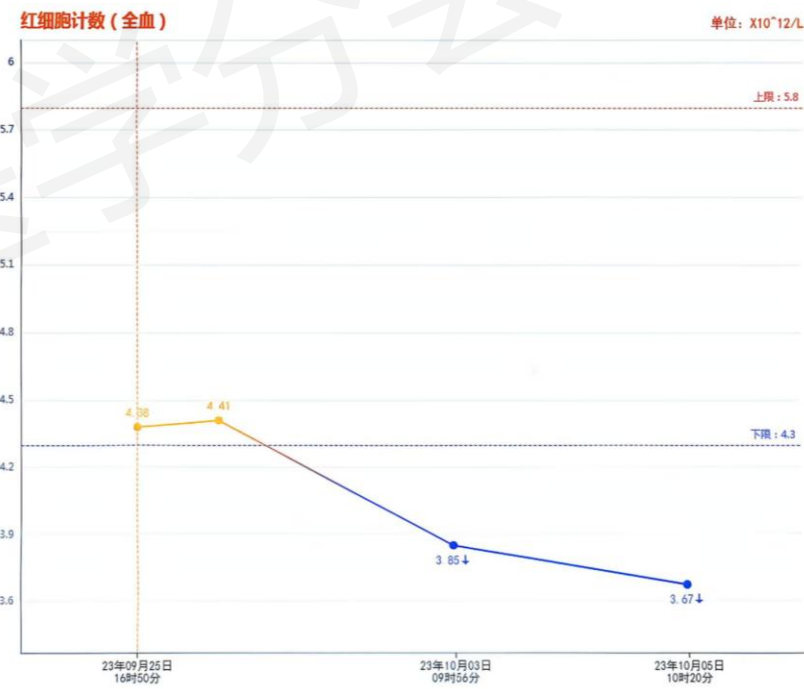实验室检查（变化趋势）：



白细胞计数



中性粒细胞计数



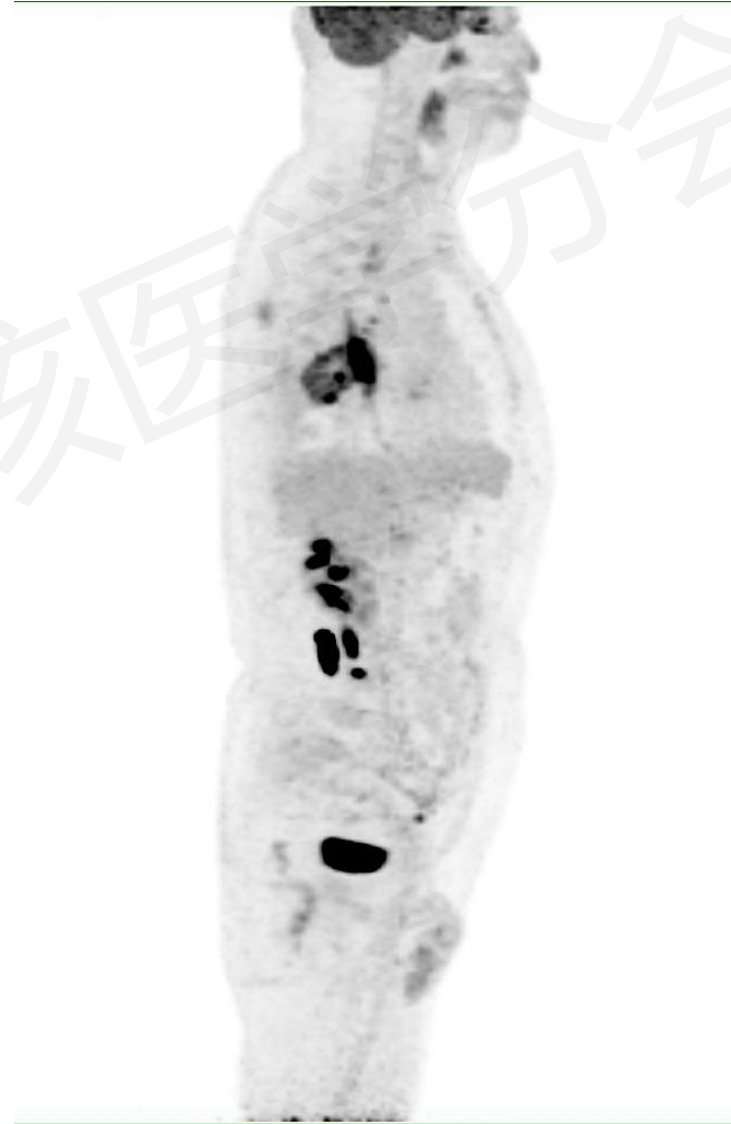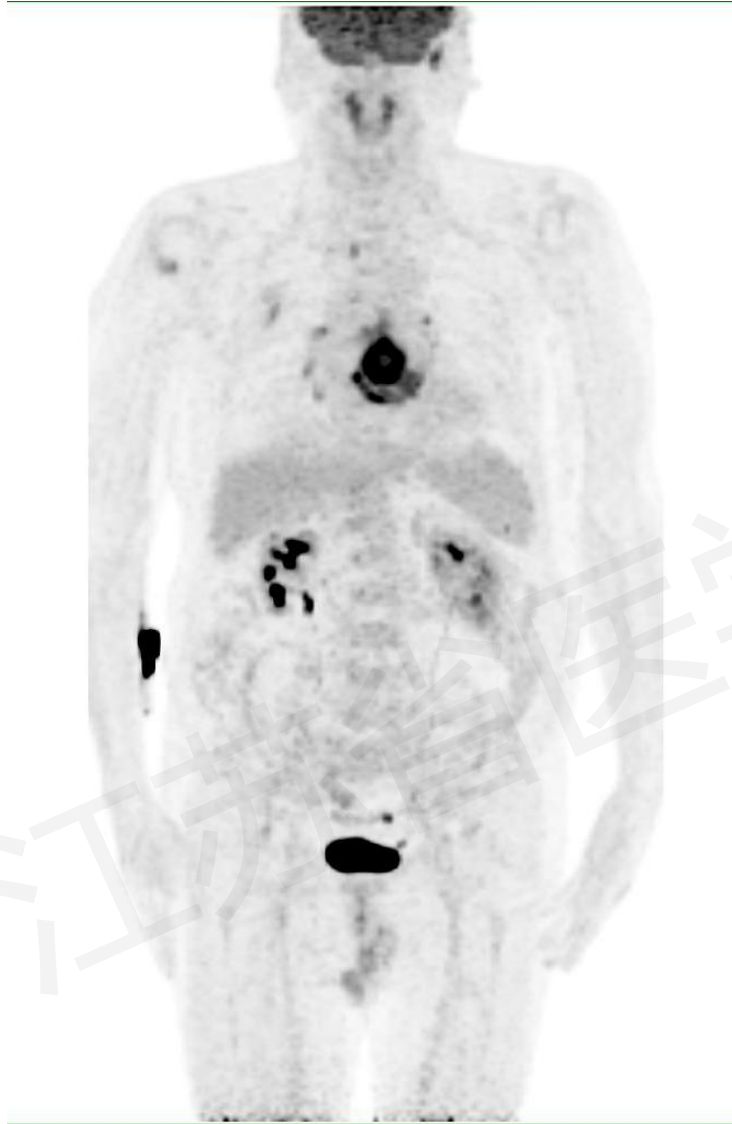红细胞计数

辅助检查

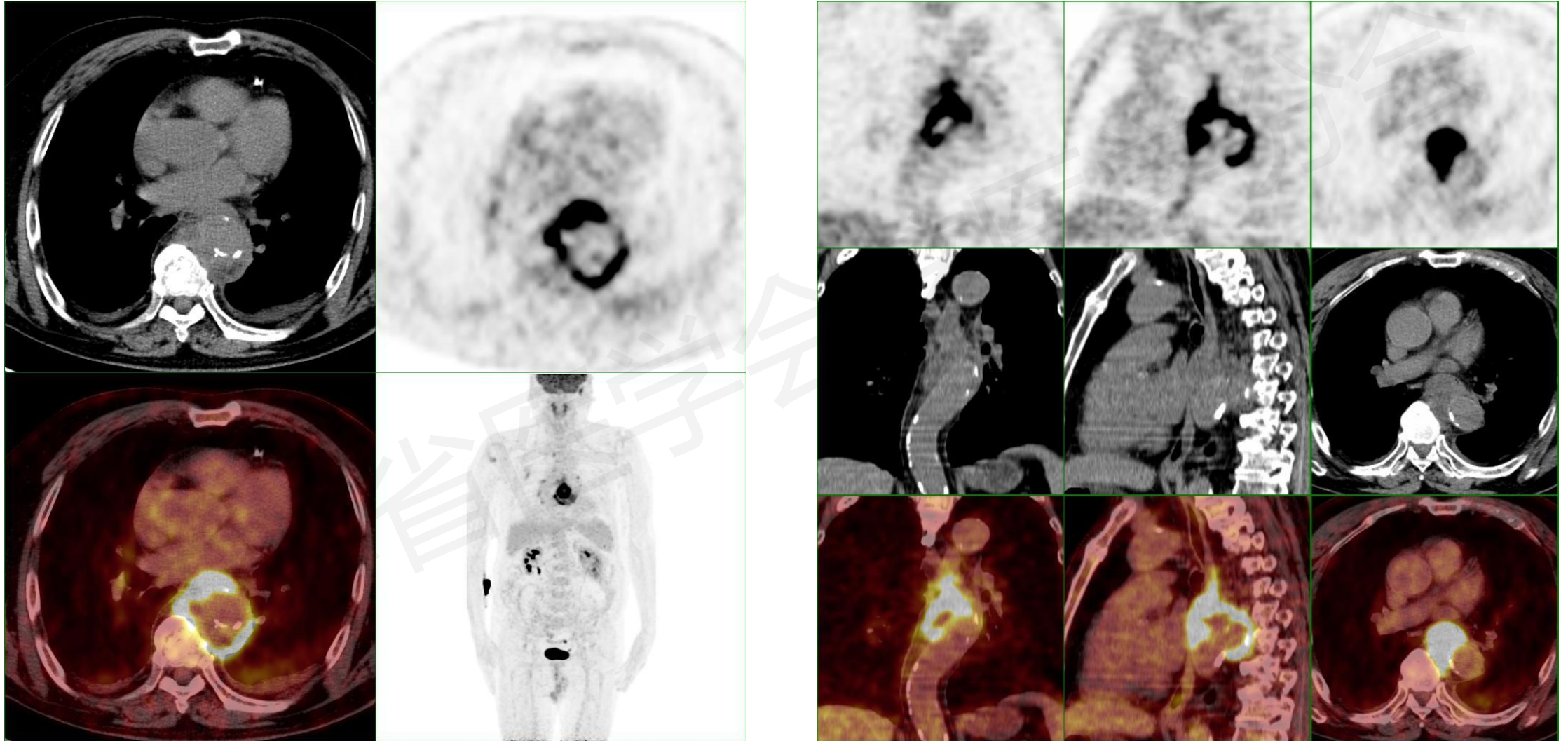
影像学及心电图检查：

- 2023.09.26本院CT全腹部平扫：下胸椎椎前软组织密度影，性质待定。腹主动脉、双侧肾动脉、髂总动脉硬化。
- 2023.10.04本院心超：主动脉瓣关闭不全。
- 2023.10.10常规心电图检查（12导联）：窦性心律。
- 为明确病因及评估患者全身情况，2023年10月08日于我院行PET/CT检查。

PET/CT

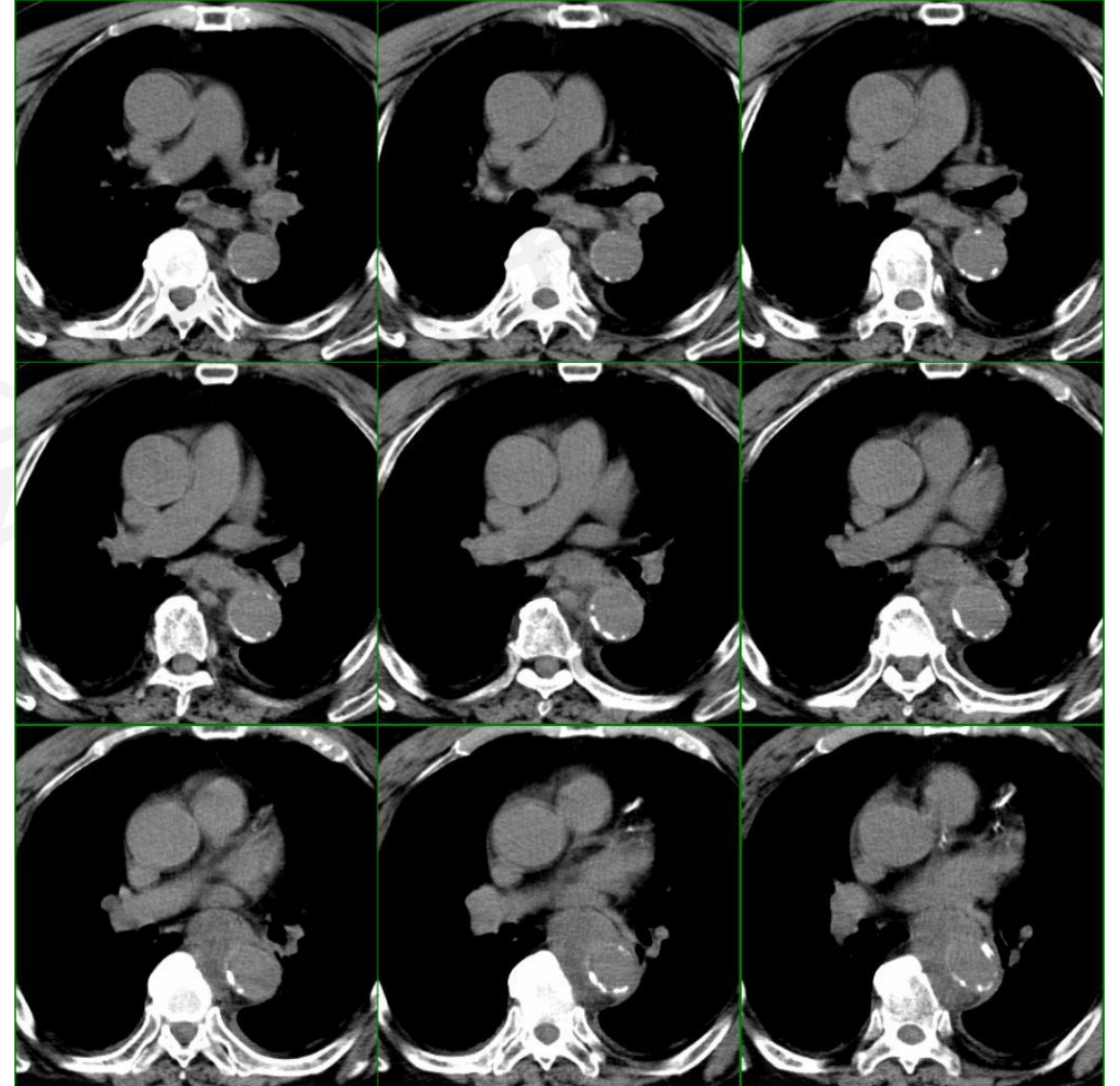
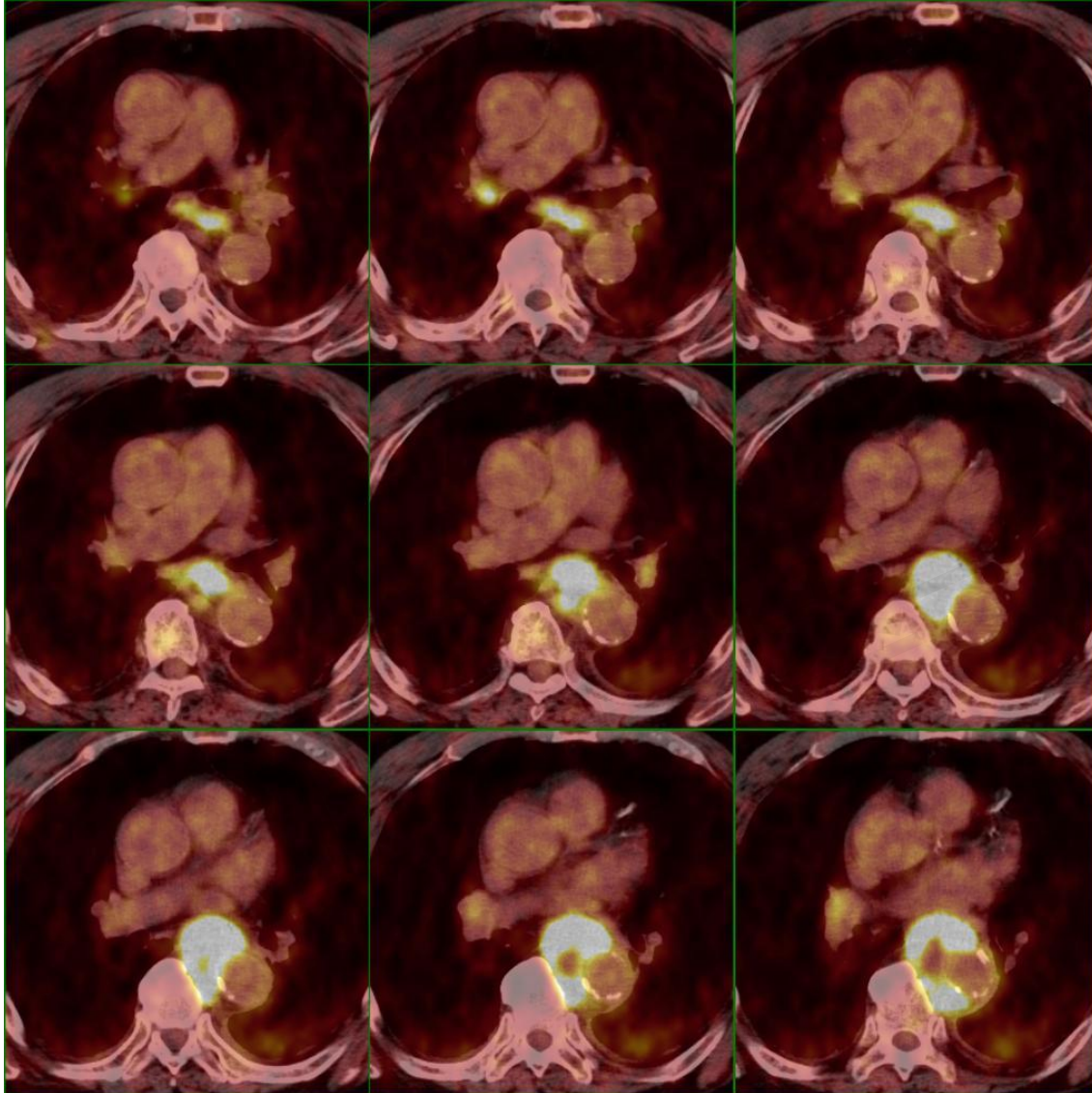


PET/CT

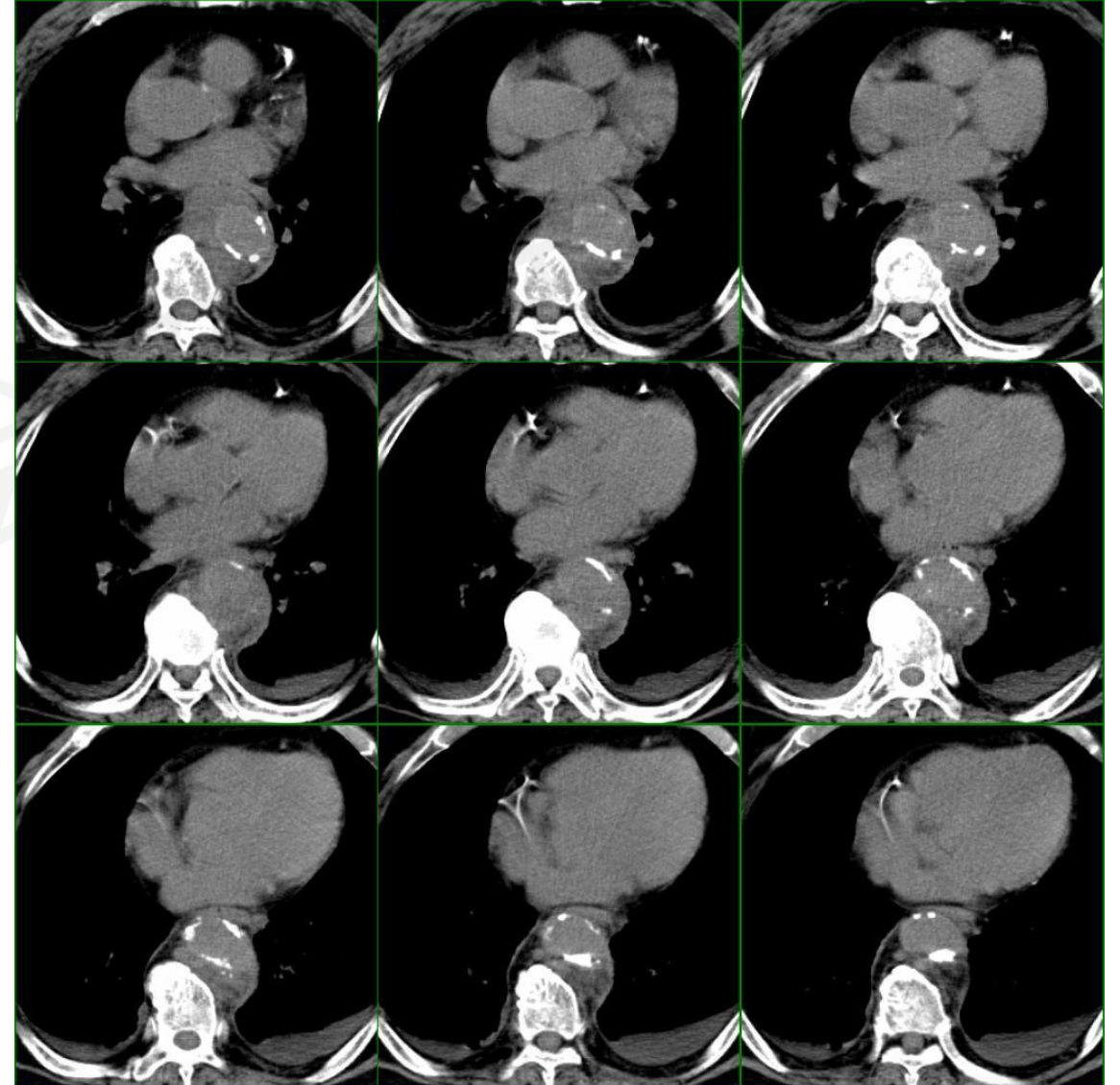
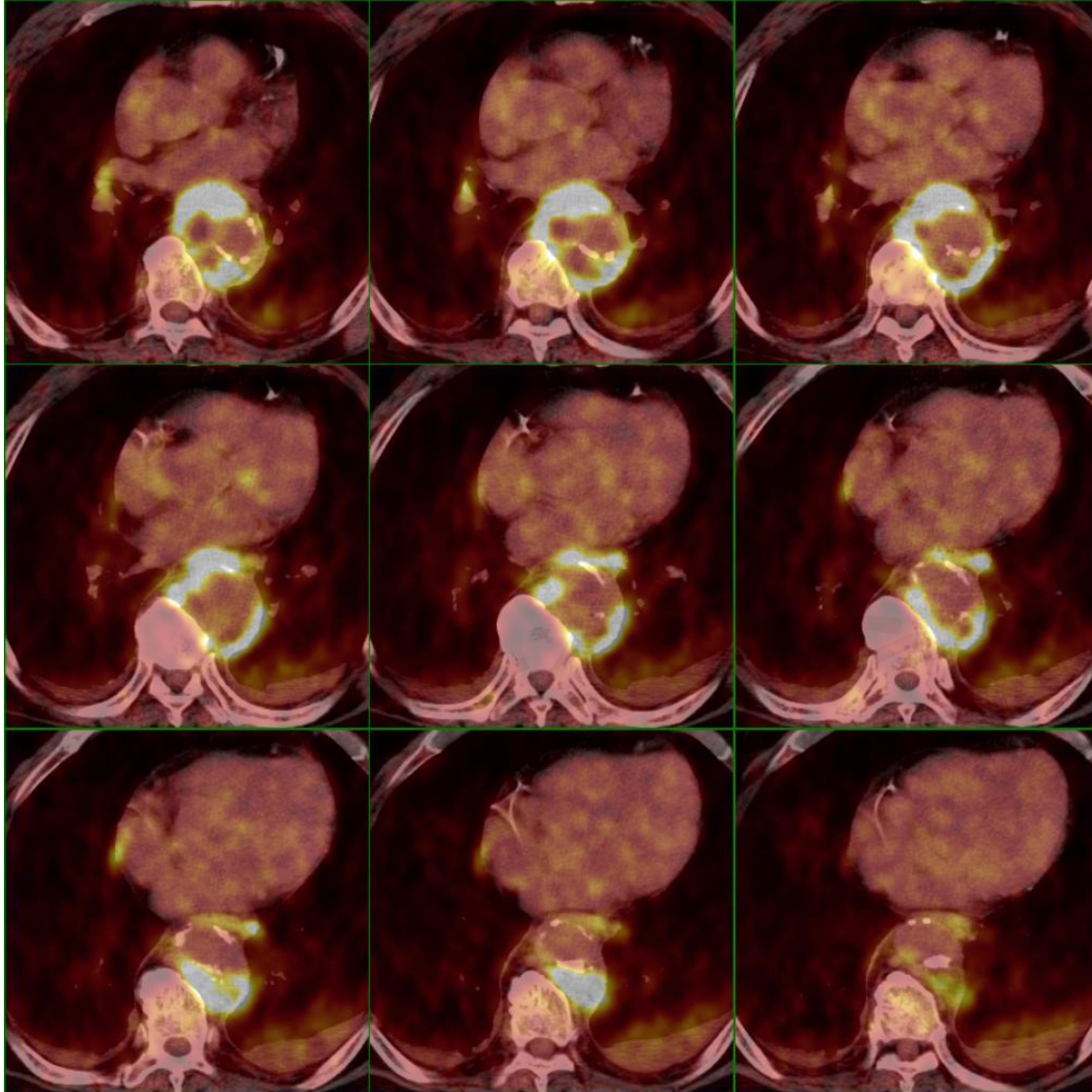


2023-10-8PET/CT, SUVmax=20.5

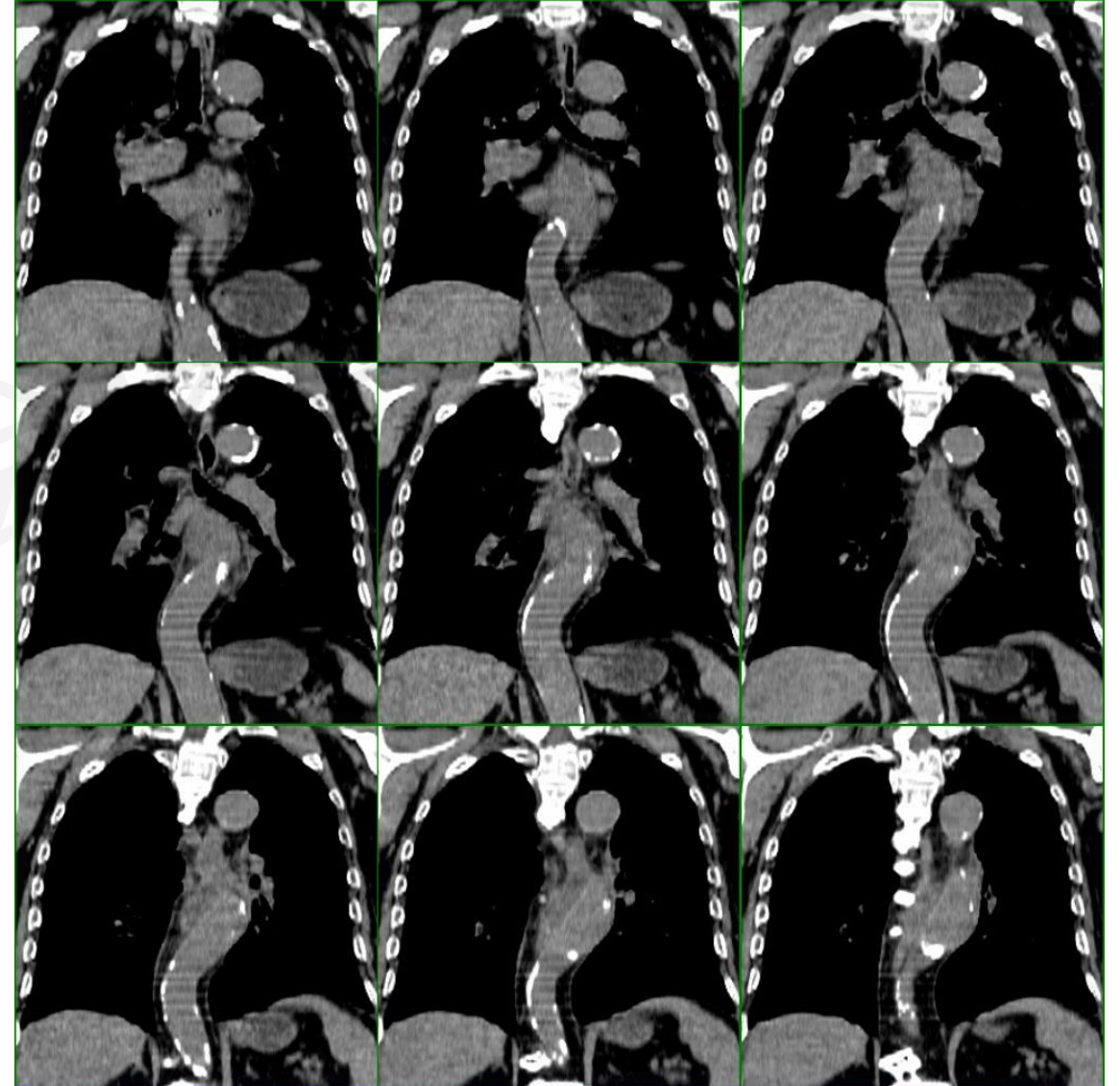
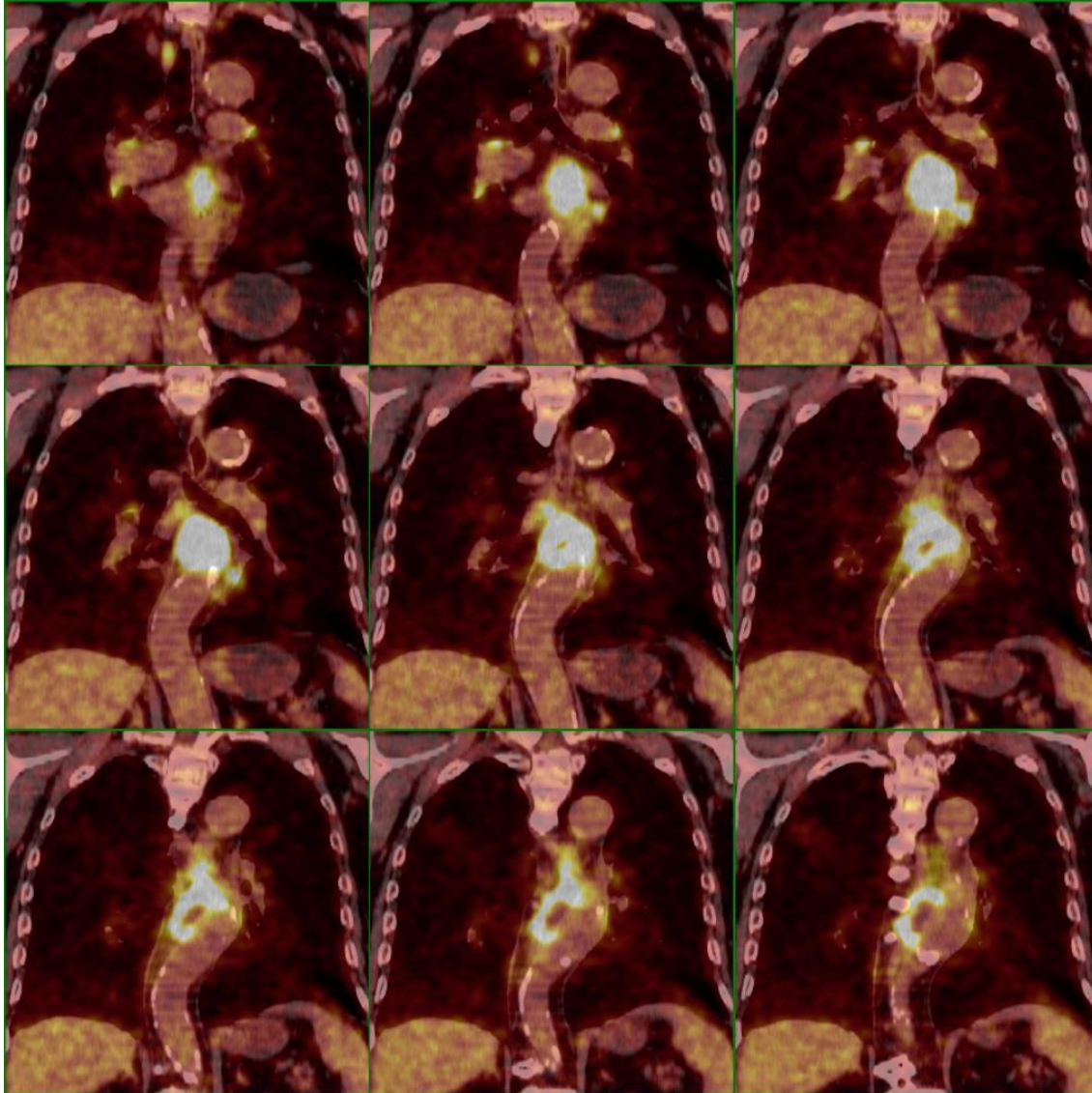
PET/CT



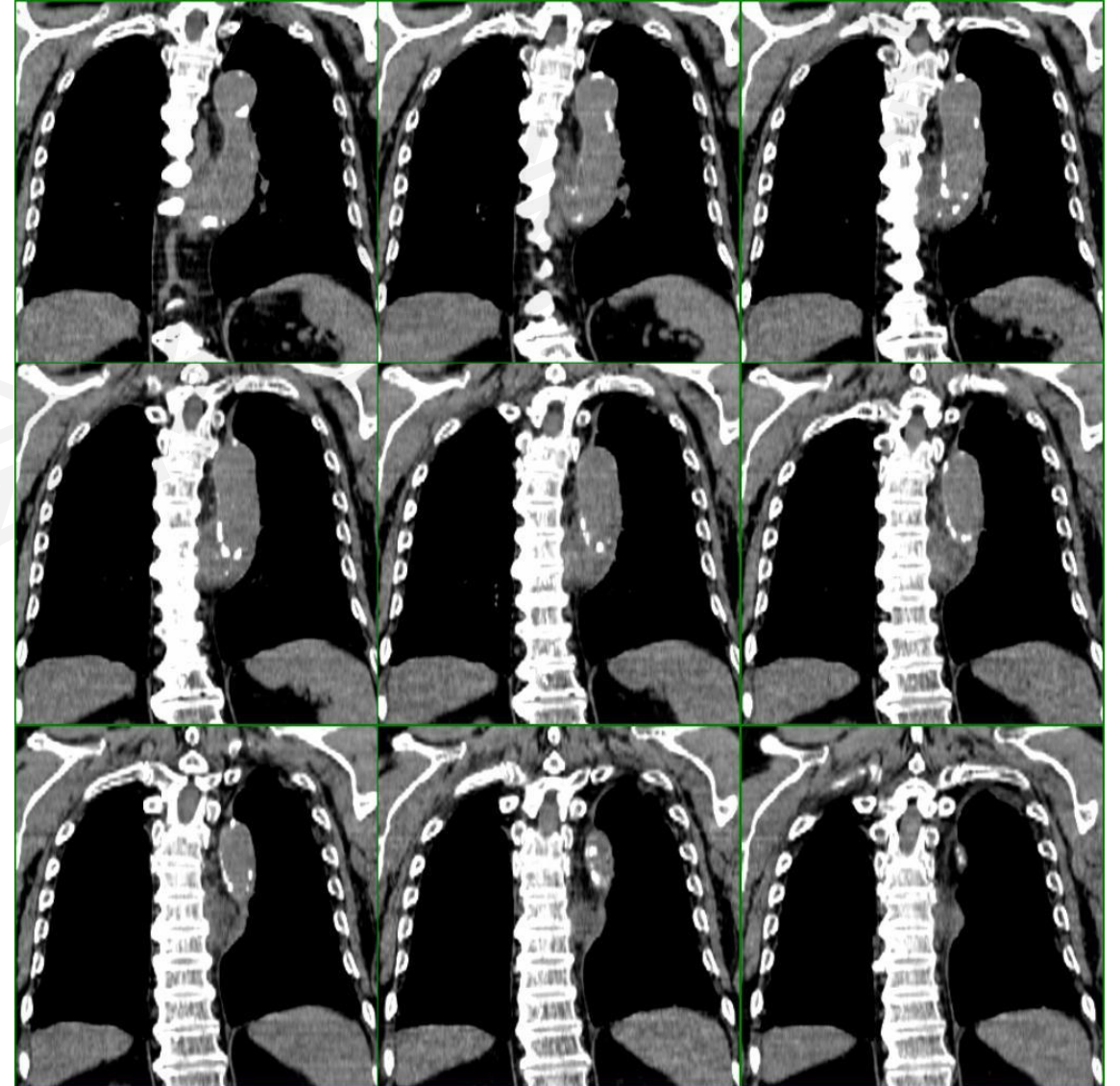
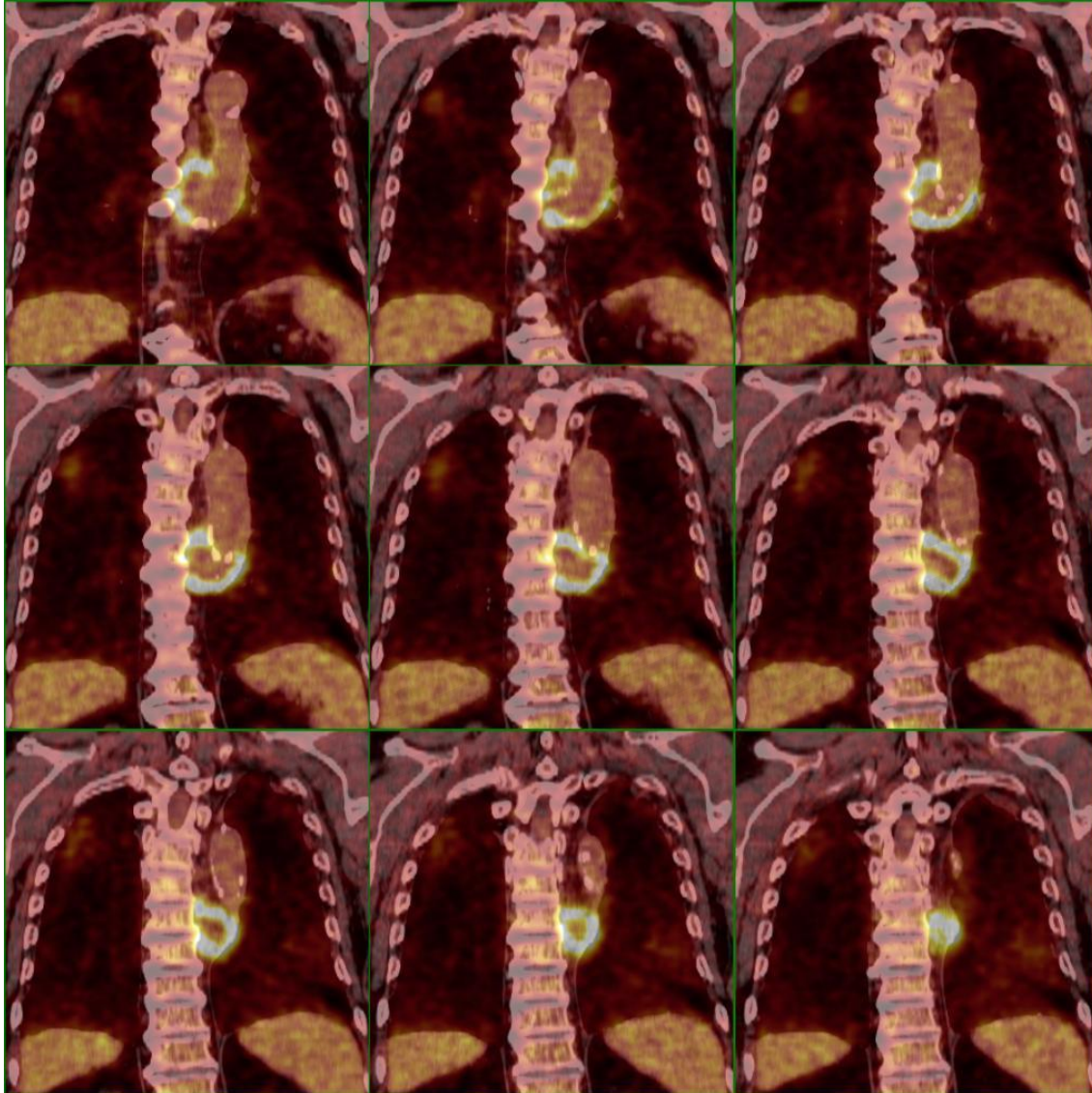
PET/CT



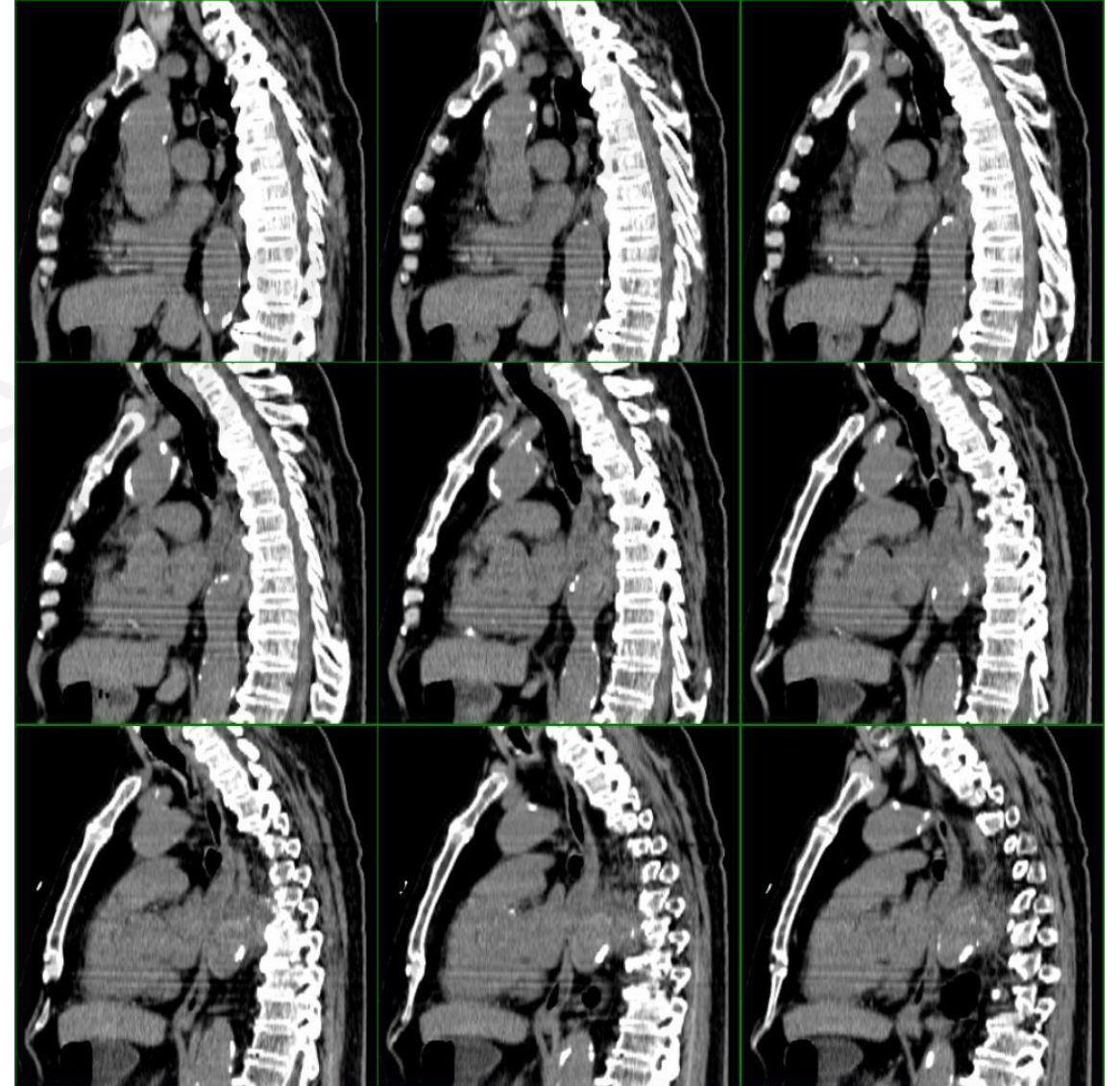
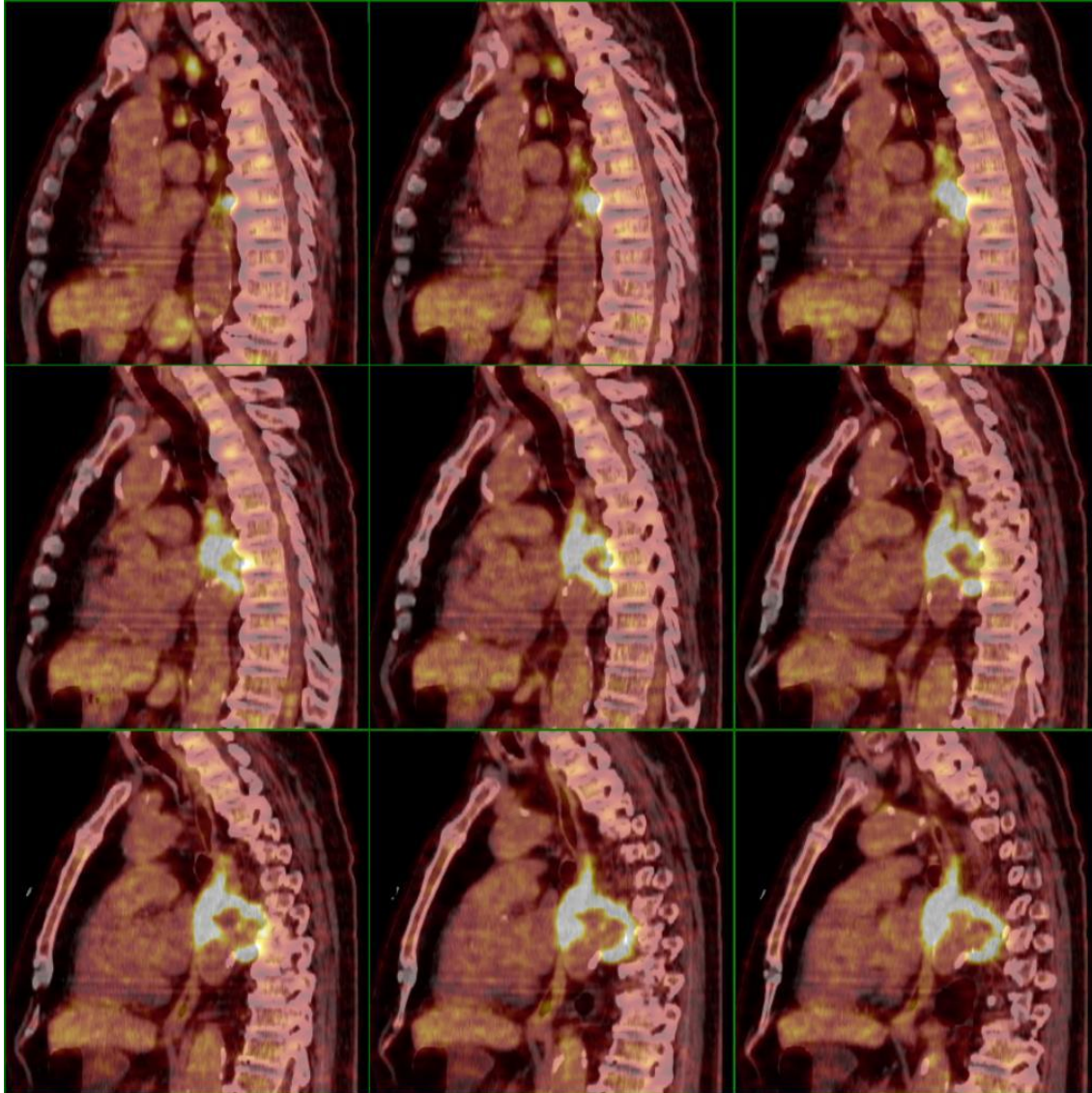
PET/CT



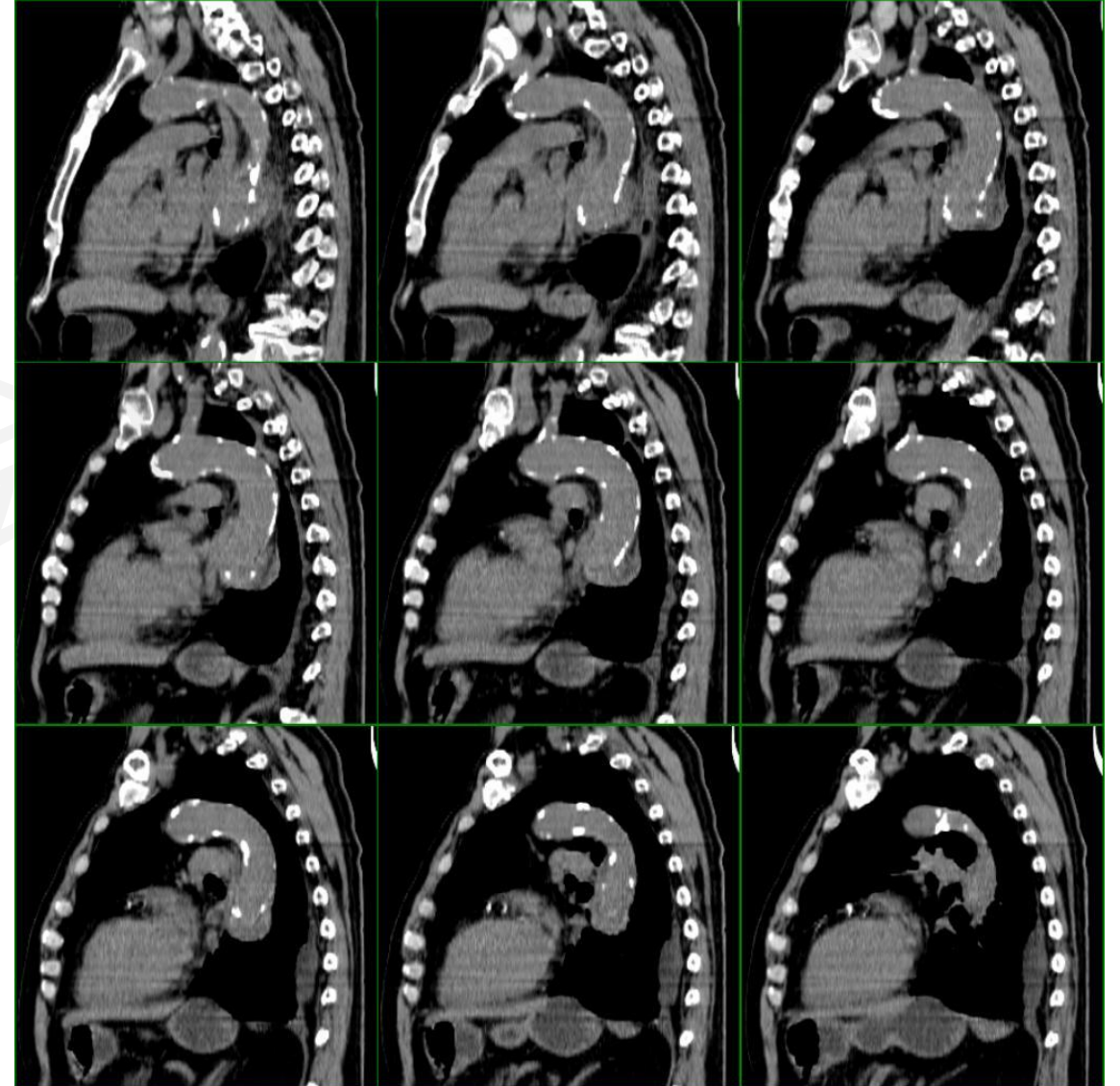
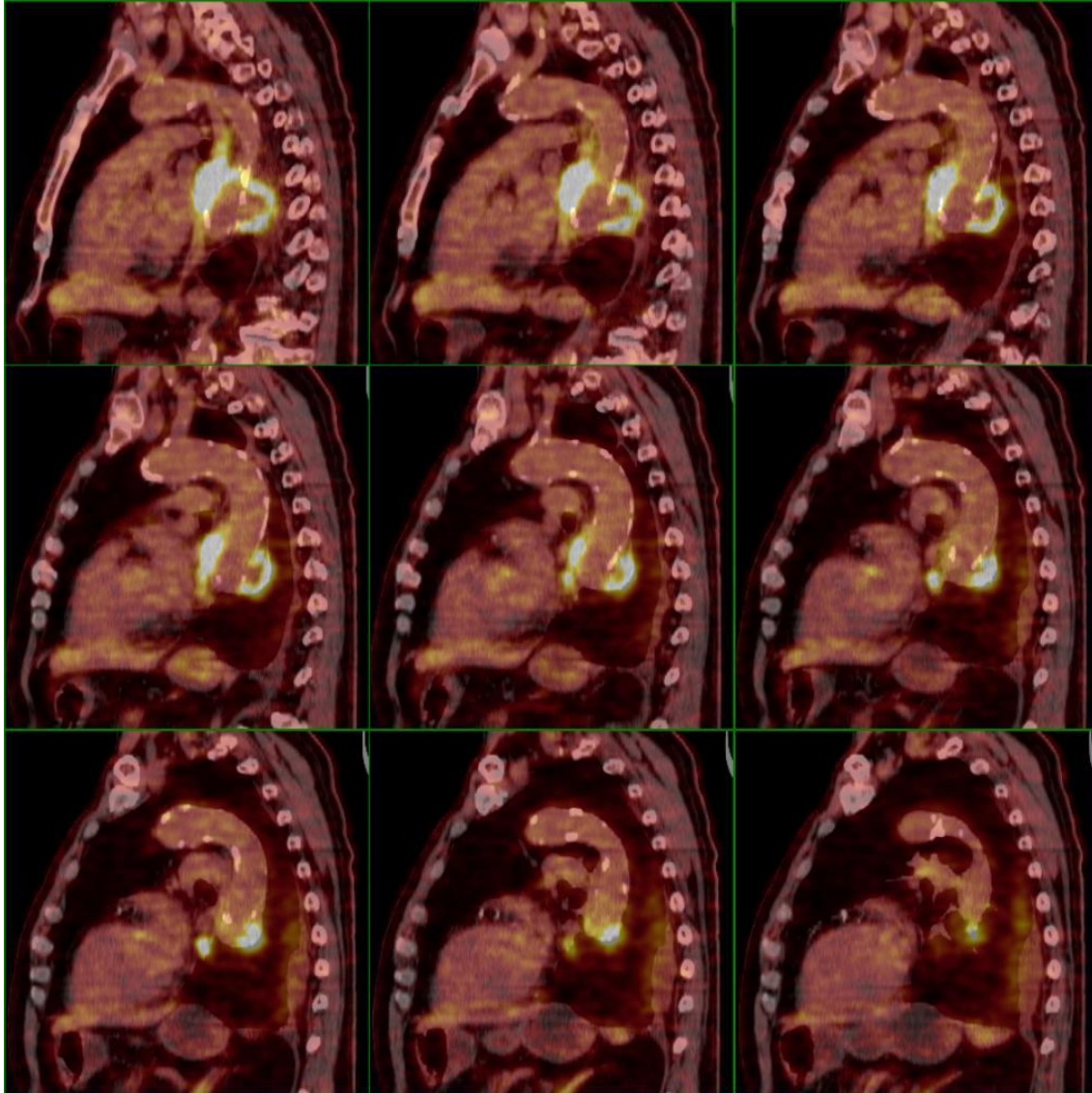
PET/CT



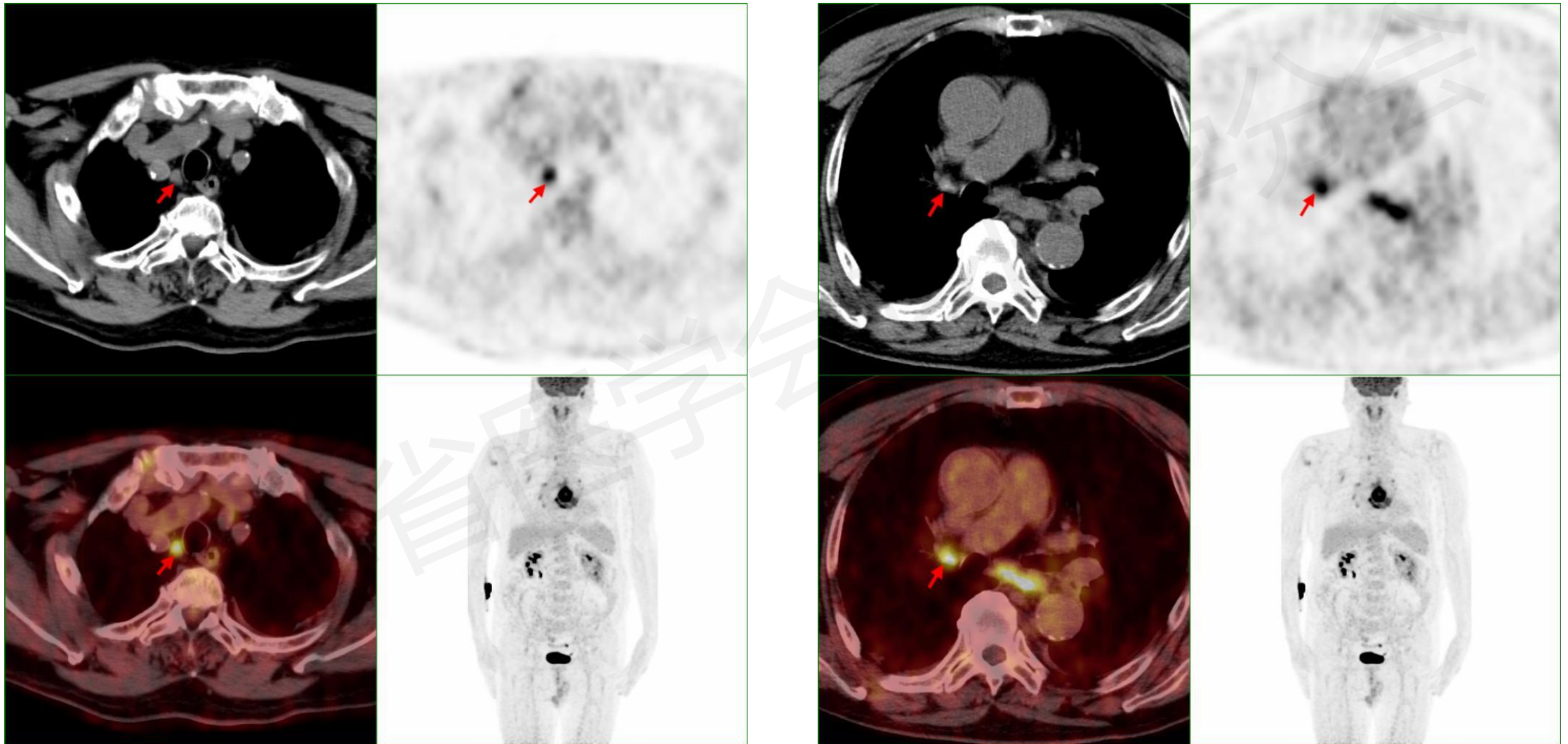
PET/CT



PET/CT



PET/CT



纵隔及肺门淋巴结FDG代谢增高，SUVmax=6.4

您的诊断？

