



江苏省医学会核医学分会

影像学组线上读片讨论第 78 期

病例提供者：崔鸞鸞 张碧云

来源单位：江苏省中医院

发布时间：2025年12月22日

临床病史

女，73岁，1周前CT检查发现两肺多发大小不等结节。无其他特殊不适。否认“肝炎、肺结核、疟疾”等传染病史。无既往史。

实验室检查

血常规

缩写	项目名称	结果	参考范围	单位	缩写	项目名称	结果	参考范围	单位
B_WBC	白细胞	5.7	4.0-10.0	$10^9/L$	B_HGB	血红蛋白	115	110-150	g/L
B_NE%	中性细胞比率%	68.1	45-77	%	B_HCT	红细胞压积	0.39	0.36-0.50	
B_LY%	淋巴细胞%	14.7	↓ 20-40	%	B_MCV	平均红细胞体积	78.9	↓ 86-100	fL
B_MO%	单核细胞%	11.50	↑ 2-10	%	B_MCH	平均血红蛋白量	23.3	↓ 26-31	pg
B_EOS%	嗜酸性粒细胞%	5.40	↑ 0-5	%	B_MCHC	平均血红蛋白浓度	295.0	↓ 310-370	g/L
B_BAS%	嗜碱性粒细胞%	0.30	0-2	%	B_RDW-CV	红细胞分布宽度CV	14.8	11-16	%
B_NE#	中性细胞数#	3.9	2-7.7	$10^9/L$	B_RDW-SD	红细胞分布宽度SD	42.4	37-50	fL
B_LY#	淋巴细胞#	0.8	0.8-4.1	$10^9/L$	B_PLT	血小板	215	100-300	10^9
B_MO#	单核细胞#	0.66	0.1-0.8	$10^9/L$	B_PCT	血小板比积	0.21	0.07-0.4	%
B_EOS#	嗜酸性粒细胞#	0.31	0.05-0.5	$10^9/L$	B_PDW	血小板分布宽度	11.3	9-17	%
B_BAS#	嗜碱性粒细胞#	0.02	0-0.2	$10^9/L$	B_MPV	平均血小板体积	9.9	9-13	fL
B_RBC	红细胞	4.94	3.50-5.00	$10^{12}/L$					

实验室检查

肝肾功能

缩写	项目名称	结果	参考范围	单位	缩写	项目名称	结果	参考范围	单位
ALT	谷丙转氨酶	8	0-40	U/L	A/G	白球比	1.2	1.2-2.3	
AST	谷草转氨酶	9	0-35	U/L	GLU	葡萄糖	5.62	3.98-6.11	mmol/L
AST/ALT	AST/ALT	1.13			BUN	尿素氮	5.80	2.8-8	mmol/L
TBIL	总胆红素	4.9	0-21	μmol/L	CREA	肌酐	66	35-80	μmol/L
DBIL	直接胆红素	2.5	0-8	μmol/L	UA	尿酸	287	142-339	μmol/L
IBIL	间接胆红素	2.4	0-17	μmol/L	TG	甘油三酯	1.77	0.48-1.88	mmol/L
ALP	碱性磷酸酶	120	↑ 42-98	U/L	CHOL	总胆固醇	3.49	2.83-5.17	mmol/L
GGT	谷酰转肽酶	9	7-45	U/L	LDL-C	低密度脂蛋白胆固醇	1.84	0-3.36	mmol/L
ADA	腺苷脱氨酶	15.4	4-20	U/L	HDL-C	高密度脂蛋白胆固醇	0.60	↓ >0.9	mmol/L
LDH	乳酸脱氢酶	223	120-250	U/L	K	钾离子	4.25	3.5-5.5	mmol/L
PA	血清前白蛋白	140.0	↓ 200-400	mg/L	Na	钠离子	143.0	136-145	mmol/L
TBA	总胆汁酸	1.98	0-10	μmol/L	Cl	氯离子	109.0	↑ 96-108	mmol/L
TP	总蛋白	78.0	65-85	g/L	Ca	血清总钙	2.23	2.0-2.5	mmol/L
ALB	白蛋白	43.0	40-55	g/L	CK	磷酸肌酸激酶	46	26-200	U/L
GLOB	球蛋白	35.0	20-35	g/L	CK-MB	肌酸激酶同工酶	6	0-25	U/L

实验室检查

凝血单项

项目代号	项目	结果	单位	参考区间
D-Dimer	D-二聚体	0.46	ug/ml	0-1.6

甲功3项

项目代号	项目	结果	单位	参考区间
FT4	游离T4	11.76	pmol/L	9.01-19.05
FT3	游离T3	3.92	pmol/L	2.43-6.01
TSH	促甲状腺素	3.48	uIU/ml	0.35-4.94

超声

腹部超声

检查所见:【肝】肝脏形态尚规则，表面尚光滑，肝实质光点部分增强，分布尚均匀，血管纹理显示尚清晰。

【胆囊】胆囊已切除，胆囊窝区未见明显异常回声。

【胆管】胆总管内径：0.82cm, 肝内外胆管未见明显扩张，其内未见明显异常。

【胰腺】胰腺形态、大小正常，内部回声尚均匀，其内未见明显异常，胰管未见明显扩张。

【脾】脾脏形态、大小尚正常，回声尚均匀，其内未见明显异常回声。

【肾】左侧肾脏皮质内见数个无回声暗区，最大约 1.02cm×0.82cm, 形态尚规则，壁光，透声好。

诊断意见:

【肝】肝脏未见明显异常。【胆囊】胆囊切除术后。【胆管】肝内外胆管未见明显异常。【胰腺】胰腺未见明显异常。【脾】脾脏未见明显异常。【肾】左侧肾脏囊肿。

超声

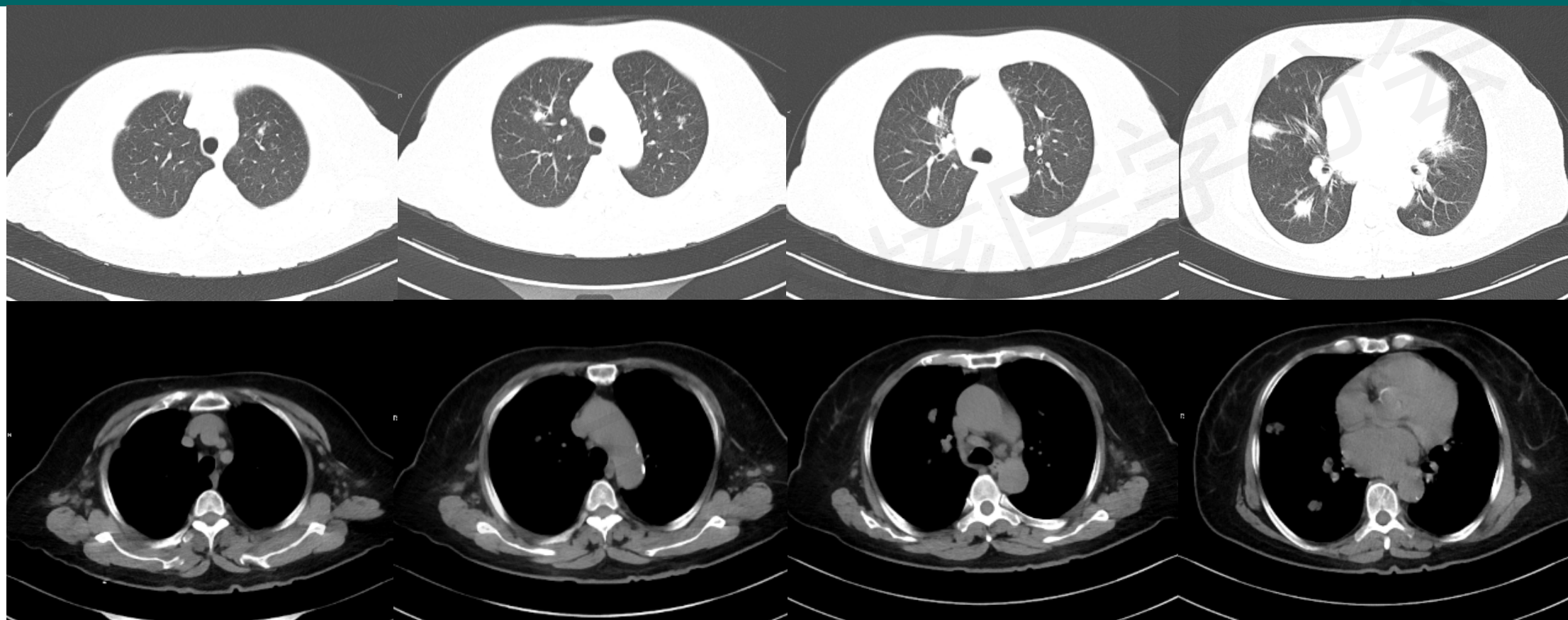
心超

检查所见:【心脏】心脏测值: (单位:cm) AAO:2.93, LA:3.73, CV:0.87, LVDd:4.79, LVPW:0.91; 心功能: EF:59%,FS:31%, E/A>1。

描述: 主、肺动脉连接关系及内径正常。左房扩大, 余房室腔内径正常范围。房、室间隔未见回声中断。室壁未见增厚, 运动协调, 收缩幅度正常, 未见明显节段性运动异常。心包腔未见明显异常。各瓣膜形态、结构、开启运动未见明显异常。彩色多普勒及频谱多普勒: 主动脉瓣、二尖瓣、三尖瓣轻度返流, 肺动脉瓣未见返流。

诊断:【心脏】左房扩大。主动脉瓣、二尖瓣、三尖瓣轻度关闭不全。实时心律不齐, 请结合临床。

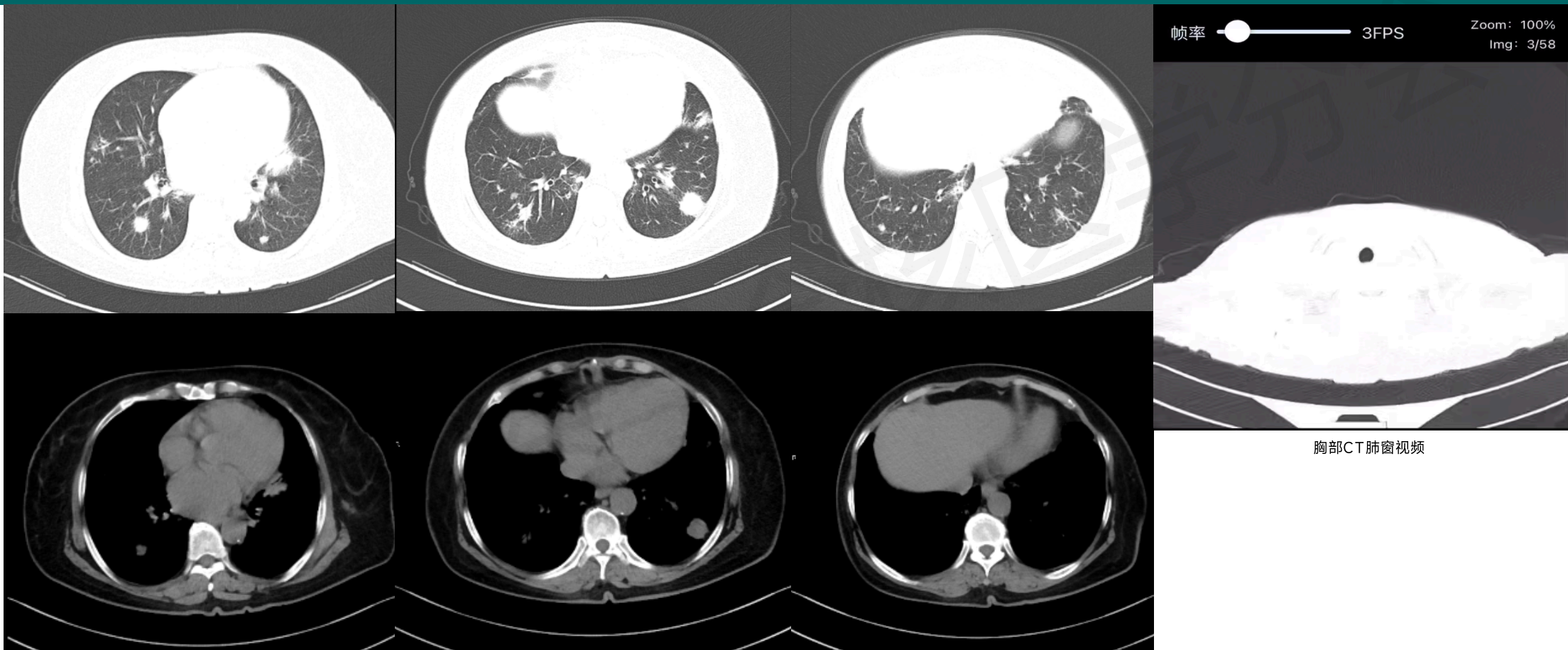
CT



胸部CT肺窗及同层面纵隔窗

胸部CT：双肺见多发结节、斑片影，部分结节边缘毛糙

CT

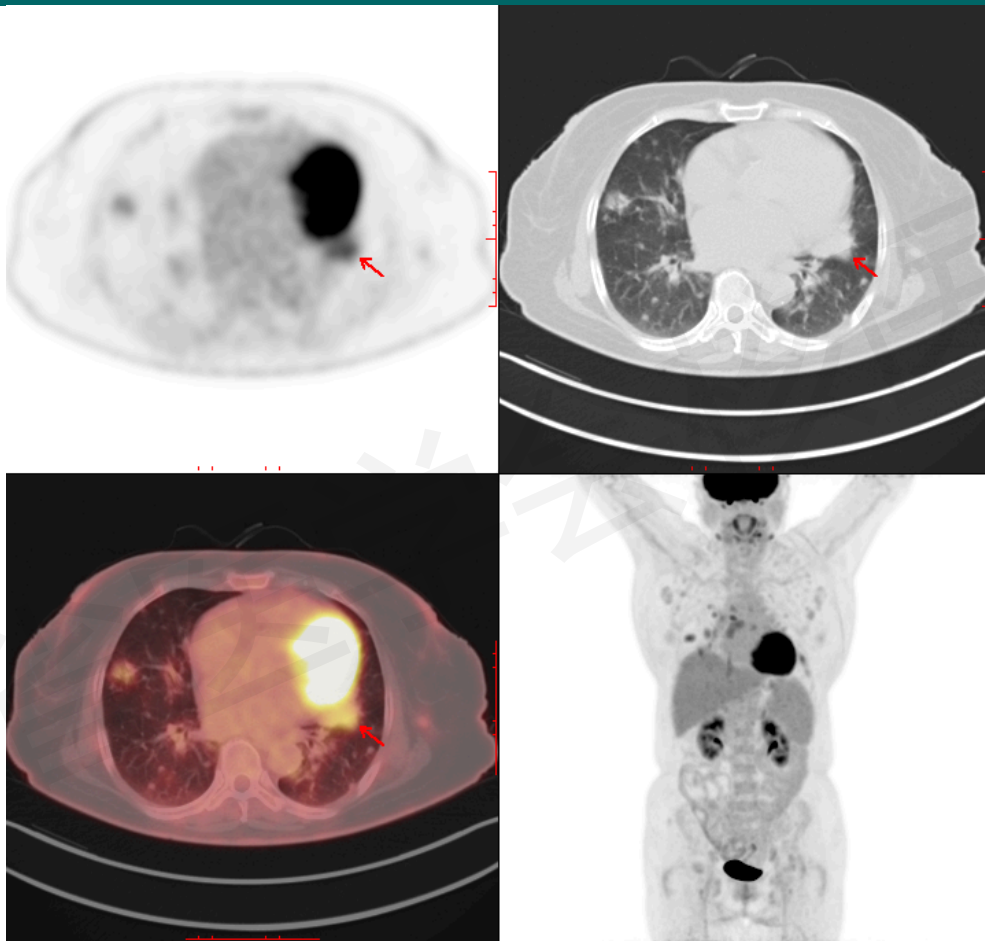


胸部CT肺窗视频

胸部CT肺窗及同层面纵隔窗

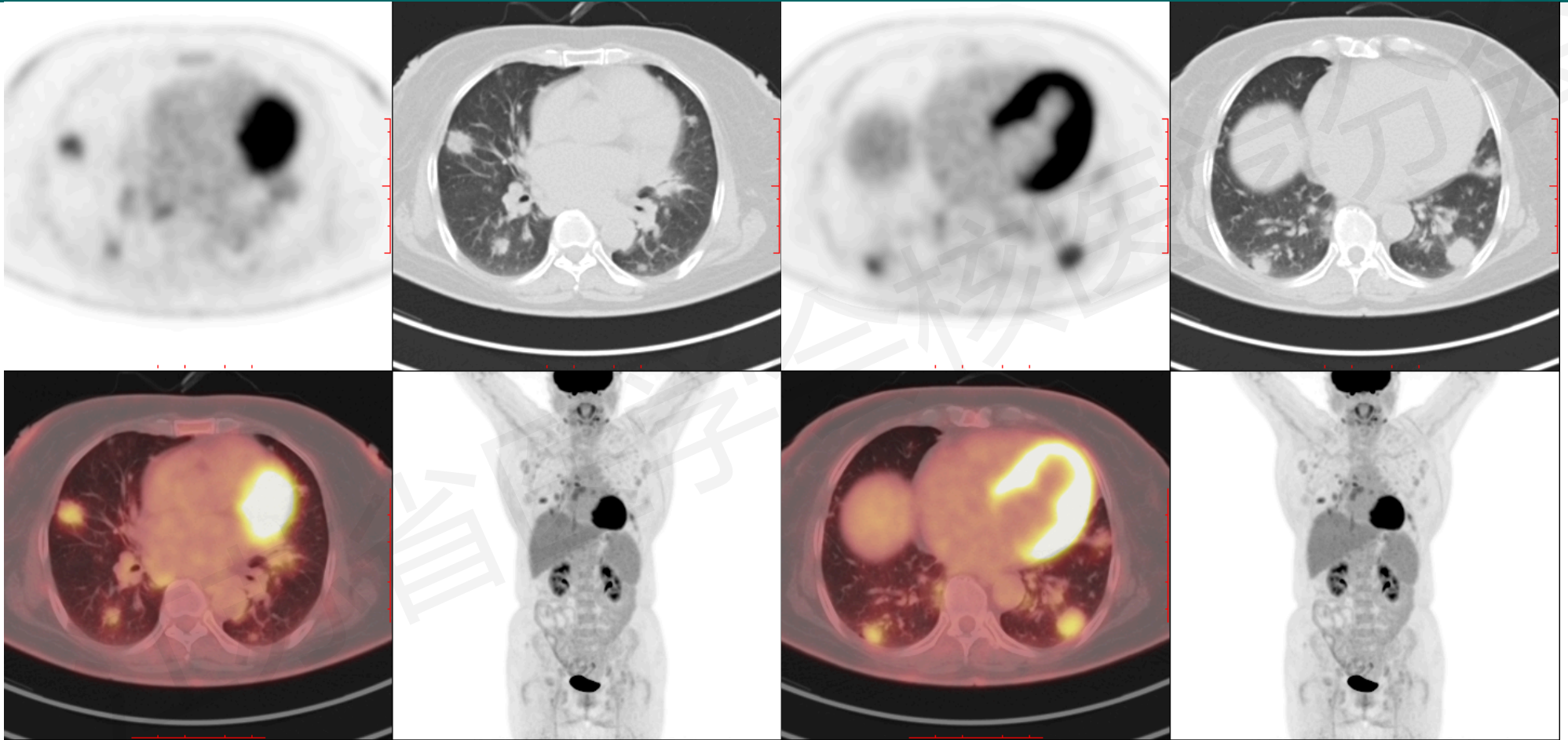
胸部CT：双肺见多发结节、斑片影，部分结节边缘毛糙

PET/CT



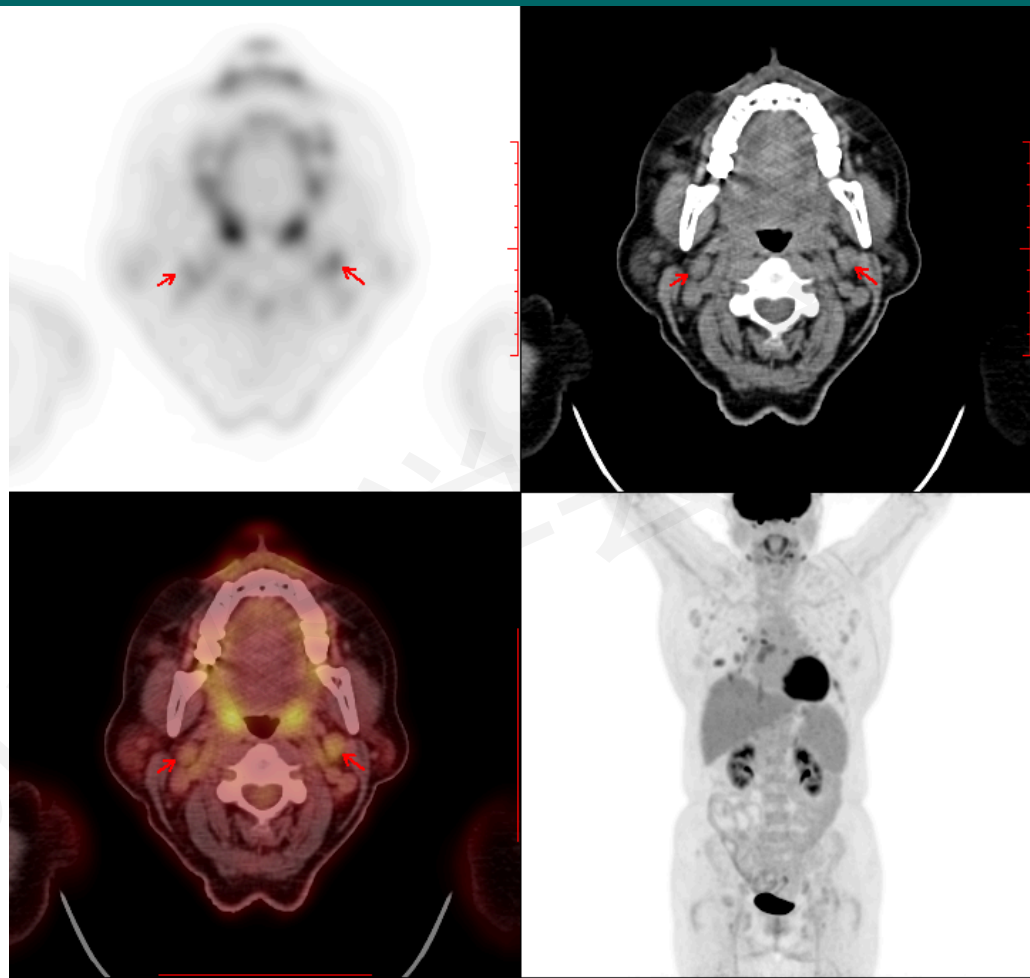
双肺内见弥漫多发结节及斑片影，两肺病灶放射性摄取不同程度增高，其中较大者大小约34mm*19mm，SUVmax=4.3

PET/CT



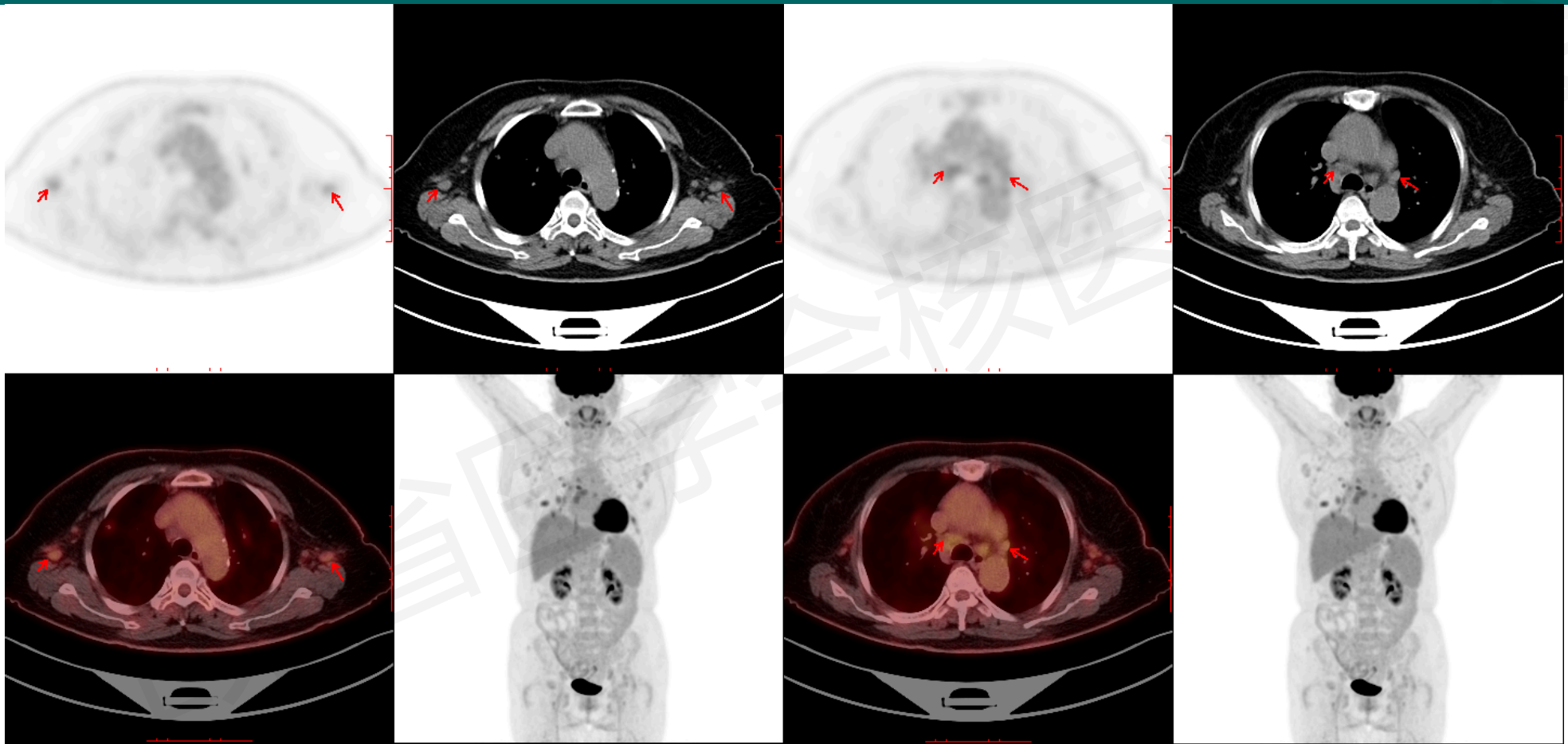
双肺内见弥漫多发结节及斑片影，两肺病灶放射性摄取不同程度增高, SUVmax=4.3

PET/CT: 颈部



双侧颈部多发淋巴结，部分轻度增大，SUVmax=3.7

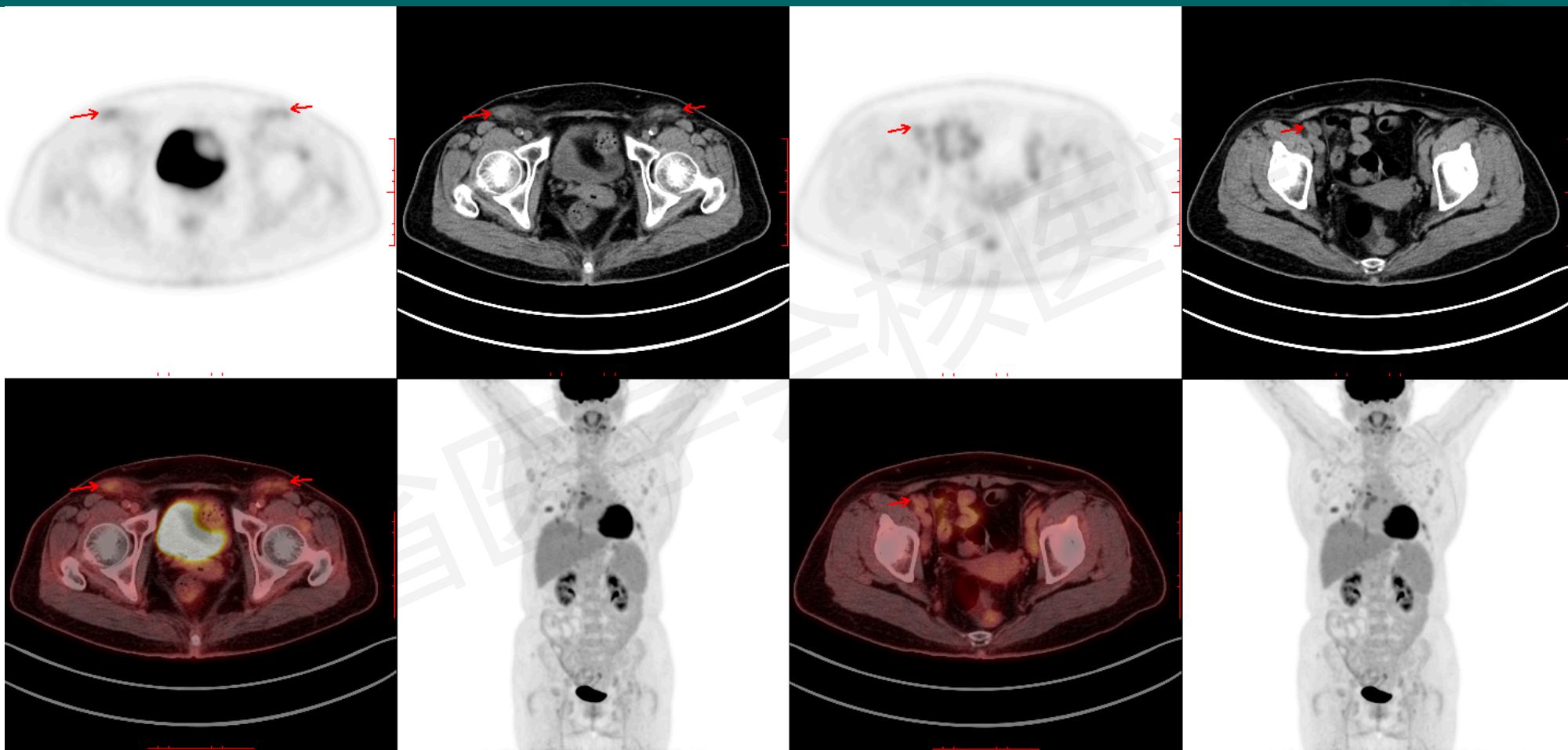
PET/CT: 胸部



双侧腋窝淋巴结轻度肿大，较大者短径15mm，放射性摄取轻度增高SUVmax=2.1

纵隔多区小淋巴结，放射性摄取轻度增高，SUVmax=3.8

PET/CT: 盆腔及双侧腹股沟



髂外血管旁及腹股沟区见轻度肿大淋巴结，放射性摄取轻度增高，SUVmax=2.1

您的诊断？



作者简介

崔鹭鹭

住院医师 硕士研究生

江苏省中医院核医学科